DOI: https://doi.org/10.30789/rcneumologia.v37.n2.2025.989

Papiloma mixto escamoso y glandular de pulmón, de la sospecha clínico-radiológica hasta la confirmación histopatológica. Un reporte de caso

Mixed Squamous/Glandular Papilloma of the Lung, From Radiological Suspicion to Histopathological Confirmation. A case report

Stella Isabel Martínez-Jaramillo [1], Laura Lucía Escobar-Ávila [2], José Fernando Polo Nieto [3], Juan Pablo Castañeda-González [4]

Resumen

Los papilomas pulmonares constituyen menos del 1 % de las neoplasias pulmonares primarias y generalmente se manifiestan como lesiones solitarias en las vías respiratorias, con mayor frecuencia de presentación entre la quinta y sexta décadas de la vida, con predominio en hombres. Según la clasificación de la Organización Mundial de la Salud (OMS), los papilomas respiratorios se dividen en tres categorías: papiloma de células escamosas, papiloma glandular y papiloma mixto de células escamosas y glandulares (MSGP, por sus siglas en inglés), siendo el papiloma de células escamosas el más prevalente. Los MSGP, caracterizados por su configuración papilar con epitelio tanto escamoso como glandular, representan la variante menos frecuente. Presentamos el caso de una mujer de 70 años con MSGP quien debutó clínicamente con tos y expectoración mucosa de larga data asociada a hipoxemia. La tomografía computarizada de tórax reportó una masa yuxtaaórtica, fuertemente sugestiva de malignidad, lo que fue confirmado por PET/TC al indicar hipermetabolismo en la masa (SUVmax 25). Ante los resultados no concluyentes de la biopsia transcutánea, el equipo médico optó por una lobectomía inferior izquierda con disección de ganglios linfáticos. El examen histopatológico reveló una lesión MSGP de 4.5 cm con papilas, núcleos fibrovasculares, células escamosas que exhibían atipia citológica y displasia focal de alto grado. Este caso destaca la rareza del MSGP y los desafíos diagnósticos que plantea, subrayando la necesidad de una evaluación exhaustiva e intervención quirúrgica oportuna. La mejoría sintomática de la paciente y la ausencia de recurrencia del papiloma durante el seguimiento médico resaltan los resultados favorables posteriores a la cirugía.

[1] Profesor Asociado del Programa de Cirugía Torácica. Universidad El Bosque; Cirujano torácico Clínica Reina Sofía y CTIC (Cancer Treatment and Research Center), Bogotá, D.C., Colombia. ORCID: https://orcid.org/0000-0002-4376-7119

[2] Departamento de Patología. Clínica Reina Sofía, Bogotá, D.C., Colombia. ORCID: https://orcid.org/0000-0002-8404-8655

[3] Departamento de Patología, Hospital Infantil Universitario de San José. Fundación Universitaria de Ciencias de la Salud. Bogotá, D.C., Colombia. ORCID: https://orcid.org/0000-0001-5043-4577

[4] Instituto de Investigación. Fundación Universitaria de Ciencias de la Salud. Bogotá, D.C., Colombia. ORCID: https://orcid.org/0000-0001-5400-9068

Autor de correspondencia:
Juan Pablo Castañeda-González
Correo electrónico: jpcastaneda@fucsalud.edu.co

Recibido: 30/04/2024
Aceptado: 04/04/2025

Palabras clave: papiloma glandular; papiloma de células escamosas; papiloma mixto; neoplasia pulmonar.

Abstract

Pulmonary papillomas, comprising less than 1% of primary lung neoplasms, typically manifest as solitary lesions within the airways, with a predilection for occurrence between the fifth and sixth decades of life, predominantly in males. According to the World Health Organization (WHO) classification, respiratory papillomas are categorized into three types: squamous cell, glandular, and mixed squamous cell and glandular (MSGP), with squamous cell papilloma being the most prevalent. MSGPs, distinguished by their papillary configuration with both squamous and glandular epithelium, represent the rarest variant. In this case, a 70-year-old woman MSGP presented with a one-year history of cough, mucoid expectoration, right dorsal pain exacerbated by coughing, and hypoxemia. A juxta-aortic mass was reported on chest CT, which was strongly suggestive of malignancy. PET/CT confirmed hypermetabolism in the mass (SUVmax 25). Facing inconclusive transcutaneous biopsy results, the medical team opted for a left lower lobectomy with lymph node dissection. Histopathological examination revealed a 4.5 cm MSGP lesion characterized by papillae, fibrovascular cores, and squamous cells exhibiting cytological atypia, as well as focal high-grade dysplasia. This case highlights the rarity of MSGP and its diagnostic challenges, emphasizing the need for thorough evaluation and surgical intervention. The patient's symptomatic improvement and absence of papilloma recurrence during medical follow-up underscore the favorable outcomes post-surgery.

Keywords: glandular papilloma; squamous cell papilloma; mixed papilloma; lung neoplasm,

Introducción

Los papilomas pulmonares representan menos del 1 % de las neoplasias primarias en el pulmón. Se presentan más frecuentemente de forma solitaria, encontrándose proximal o distalmente en las vías respiratorias (1). La mayoría de los casos se reporta entre la quinta y sexta décadas de la vida, presentando un predominio por el sexo masculino con una relación 3:1 (2-3). Según la clasificación de tumores pulmonares de la OMS, los papilomas respiratorios hacen parte de los tumores epiteliales de pulmón y se clasifican en tres tipos: escamocelulares, glandulares y mixtos escamocelulares-glandulares (MSGP, del inglés *mixed squamous cell and glandular papilloma*). De ellos, el más frecuente es el papiloma escamocelular seguido del glandular (4). Los MSGP constituyen la variante más infrecuente, e histopatológicamente se caracterizan por presentar epitelio escamoso y glandular dispuesto en una configuración papilar (1,5). Presentamos el caso de una mujer con diagnóstico de MSGP, cuyos hallazgos radiológicos fueron sugestivos de un proceso neoplásico.

Presentación del caso

Una mujer de 70 años acudió a consulta con un cuadro clínico de un año de evolución caracterizado por tos con expectoración mucoide, sin hemoptisis ni fiebre, asociado a dolor en región dorsal derecha que empeoraba con episodios de tos. Tenía antecedente de tabaquismo con un consumo promedio de 30 paquetes/año. Presentaba antecedente de diabetes mellitus tipo II en manejo con metformina, hipertensión arterial en tratamiento con losartán, hipertrigliceridemia en manejo con gemfibrozilo, hernia hiatal en tratamiento sintomático con omeprazol, enfermedad diverticular y colelitiasis sin colecistitis. Había sido intervenida quirúrgicamente por nefrolitiasis, quiste bucal y pólipo endometrial sin complicaciones quirúrgicas o posoperatorias. Tenía historia familiar de parálisis cerebral (hijo), diabetes mellitus tipo II (madre), enfermedad de Parkinson (padre) y cáncer cerebral (hermana). En la evaluación física la paciente presentó hipoxemia con una SpO2 de 86 %; sin embargo, la auscultación pulmonar no presentó alteraciones. Posterior a la evaluación clínica, se solicitó una espirometría que demostró un VEF 1 de 99 % y una difusión de CO del 81 %. El ecocardiograma transtorácico reportó una FEVI de 63 % con hipertrofia concéntrica del ventrículo izquierdo e insuficiencia tricúspidea leve, además de una PSAP de 23-28 mmHg. La tomografía computarizada (CT) de tórax reportó una masa yuxtaaórtica lobulada en el lóbulo inferior izquierdo altamente sugestiva de malignidad, sin adenopatías asociadas (Figura 1).

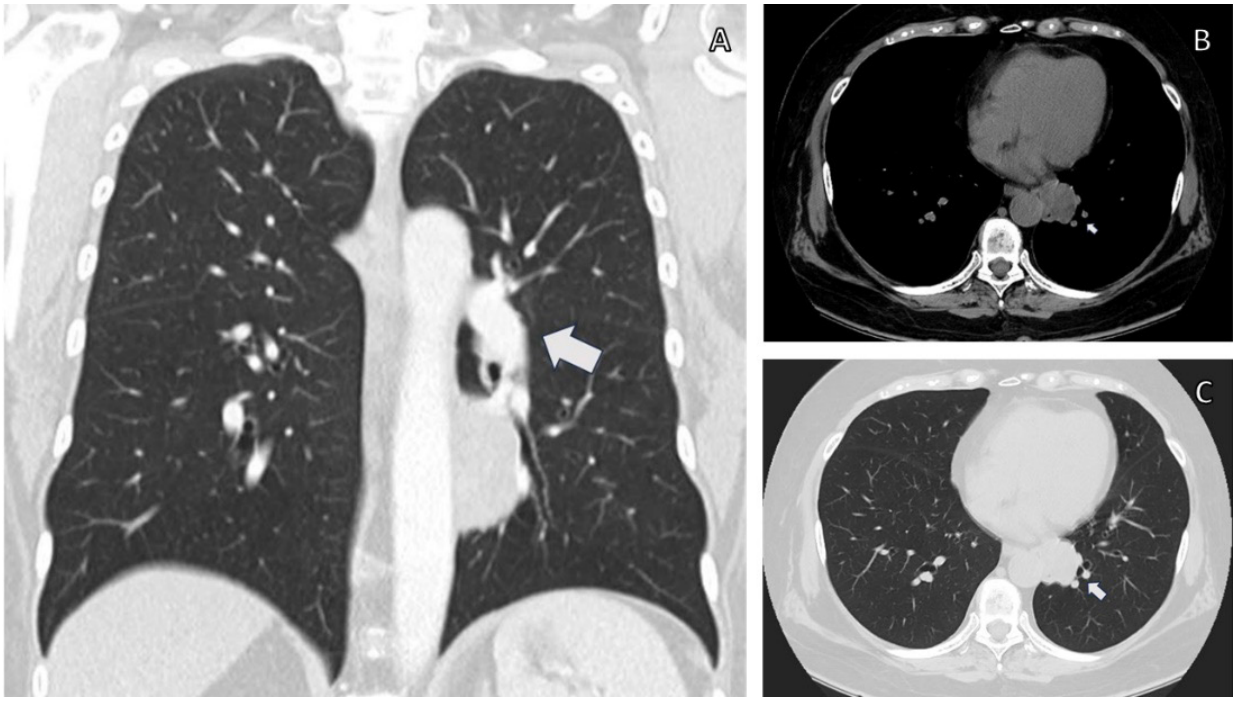

Figura 1. Tomografía computarizada de tórax del pulmón. Masa de 31 mm yuxtaaórtica lobulada en el lóbulo inferior izquierdo, sin adenopatías asociadas. A. Vista coronal, B. Vista mediastínica, C. Ventana pulmonar

La tomografía por emisión de positrones (PET/CT) demostró una masa hipermetabólica yuxtaaórtica con SUVmax 25, sin otros hallazgos significativos (Figura 2). La biopsia transcutánea inicial reportó alveolos de aspecto usual y fondo inflamatorio, sin granulomas ni malignidad en la muestra examinada. La resonancia nuclear magnética de cerebro simple y contrastada no demostró ninguna anormalidad morfológica. Tres meses posteriores a la consulta inicial, el grupo médico tratante decidió llevar la paciente a una lobectomía inferior izquierda con vaciamiento ganglionar para esclarecer las características histopatológicas completas de la masa hipermetabólica, la cual se realizó por cirugía toracoscópica asistida por video uniportal, sin complicaciones.

En la valoración postoperatoria se encontró una disminución en el murmullo vesicular en la base pulmonar izquierda asociada a desaturación, por lo que se sugirió el uso permanente de cánula nasal a un flujo de 2 L/min. En la radiografía simple de tórax se observó un discreto derrame pleural basal izquierdo con elevación del hemidiafragma ipsilateral. En la evaluación histopatológica del lóbulo pulmonar extraído, se reportó una lesión unifocal de 4.5 cm de diámetro. Microscópicamente, los cortes correspondientes al tumor mostraron el parénquima pulmonar comprometido por una lesión papilar con tallos fibrovasculares, y células escamosas con atipia citológica y mitosis altas, hallazgos compatibles con papiloma mixto (glandular y escamoso), con displasia focal de alto grado (Figura 3). Todos los bordes de sección fueron negativos. Se encontró, además, neumonía postobstructiva adyacente. De los 13 ganglios estudiados, ninguno presentó invasión tumoral; solamente un ganglio hiliar peribronquial demostró antracosis. Hasta el momento, la paciente continúa en seguimiento médico y presenta una importante mejoría de los síntomas. No se ha registrado recaída del papiloma pulmonar.

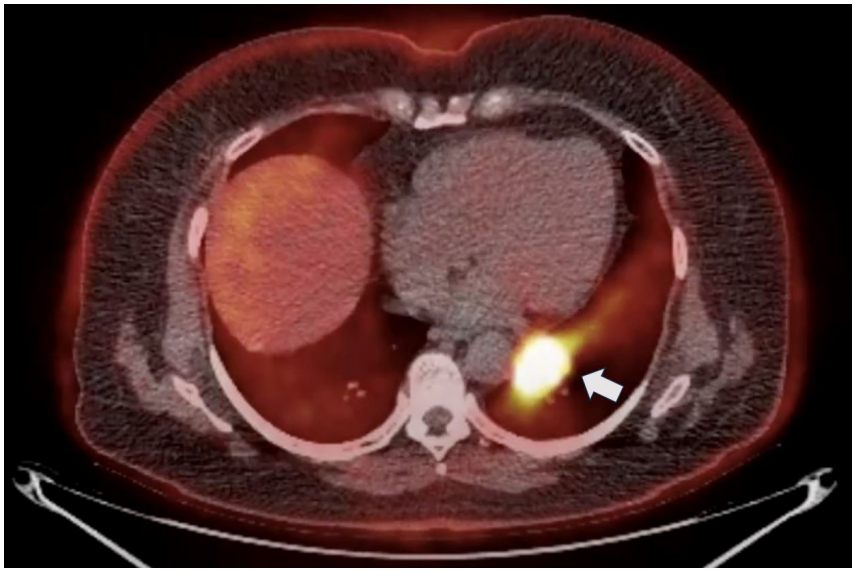

Figura 2. Tomografía por emisión de positrones, vista axial del pulmón. Masa hipermetabólica de 31x36 mm yuxtaaórtica con SUVmax 25, sin presencia de adenopatías hipermetabólicas

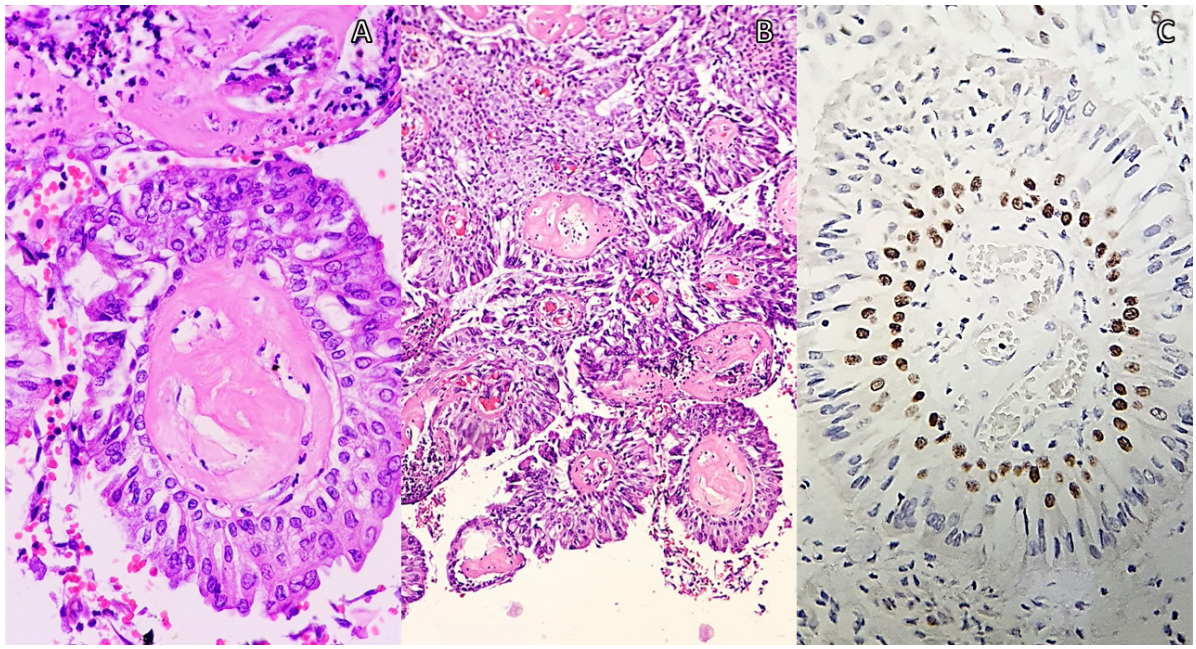

Figura 3. Papiloma mixto glandular y escamoso, con displasia focal de alto grado. (A y B) Parénquima pulmonar con lesión tumoral formada por papilas con tallos fibrovasculares revestidos por células escamosas basales con atipia citológica que ocupa 1/3 de la lesión tumoral, asociado a células epiteliales ciliadas y caliciformes ocasionales. El tejido adyacente muestra alveolos ocupados por material mucoide, cristales de colesterol, histiocitos, polimorfonucleares y linfocitos (40X y 100X). (C) Los estudios de inmunohistoquímica muestran positividad en células basales para P40 y P63. CK 5/6 y CK7 reactivo en los componentes escamoso y mucinoso. Los marcadores CK20, napsina, TTF1 y cromogranina son negativos. Hay proliferación focal con ki67 en el epitelio escamoso. Los bordes de sección son negativos (bronquial, vascular y margen con sutura parenquimatoso) (100X).

Discusión

El MSGP de pulmón tiene una incidencia de 3.9 por cada 100.000 pacientes/año y representa menos del 1 % de todas las neoplasias primarias de pulmón (1,2). Tiene predilección por el sexo masculino con una relación 3:1 con respecto al femenino. En hombres, la edad media de presentación es de 61 años, mientras que en mujeres es de 44 años. El 65.6 % de los casos presenta antecedente de tabaquismo (2). Los síntomas encontrados con más frecuencia son: tos, disnea, hemoptisis, sibilancias y fiebre; sin embargo, las manifestaciones clínicas dependen tanto del tipo histológico del papiloma como de su localización en el tracto respiratorio (5). Los papilomas respiratorios se clasifican histopatológicamente en tres tipos: escamocelulares, glandulares y mixtos (4). De todos ellos, los papilomas pulmonares mixtos son los más infrecuentes y, hasta la fecha, solo han sido reportados 29 casos en la literatura incluyendo el nuestro.

La serie de casos más reciente realizada por Lin *et al.* (6) evidenció que los pacientes con reporte histopatológico de MSGP tenían 62 años en promedio. Tres de ellos fueron mujeres y solamente un caso reportaba antecedente de tabaquismo. Dos pacientes no tuvieron ningún síntoma al momento del diagnóstico y los tres restantes presentaron dolor torácico y/o tos; solo uno presentó hemoptisis. Los cinco casos presentaron histomorfología similar, con una organización quística de los tumores. Tres casos presentaron metaplasia bronquiolar escamosa en algunas áreas de la lesión. Solamente un caso presentó un adenocarcinoma acinar T1N0M0 sincrónico en el mismo lóbulo del papiloma. Todos los casos presentaron resultados positivos para TTF1, CK7, CK5/6, p63/p40, y negativos para CK20 y napsina-A. De los cinco casos con MSGP, tres mostraron la presencia de la mutación BRAF V600E. Coincidiendo con nuestros resultados, Lin *et al.* también identificaron positividad en las pruebas de CK7, CK5/6, p63 y p40, y encontraron ausencia de CK20 y napsina. Sin embargo, en contraste reportaron negatividad para TTF-1.

Por otra parte, Li *et al.* (7) reportaron otra serie de casos con hallazgo histopatológico compatible con MSGP, en la cual incluyeron a seis pacientes, cuatro de ellos masculinos. La media de edad para ambos sexos fue de 53 años. Solamente dos pacientes reportaron antecedente de tabaquismo. Ningún caso reportó antecedente personal o familiar de cáncer. Cuatro pacientes no presentaron síntomas al momento del diagnóstico y, de los dos pacientes restantes, uno presentaba dolor torácico y el otro pérdida de peso. En todos los casos se reportaron similitudes histopatológicas, incluyendo un límite claro entre tejido sano y tejido tumoral; este último compuesto en mayor proporción por células epiteliales glandulares, asociadas con células columnares ciliadas, células epiteliales no ciliadas y células columnares mucinosas. En el estudio histopatológico se encontró que todos los casos reportaron Villin (+), CK20 (+) y TTF-1 (+). Cuatro casos tuvieron CK7 (+), cinco casos presentaron napsina A (+) y Ki 67 con más del 3 % células positivas. Todos los casos fueron tratados quirúrgicamente, sin terapia adyuvante. Solamente un caso presentó múltiples nódulos pulmonares identificados por CT a los once meses del postoperatorio, sin embargo, no se pudo confirmar progresión o recidiva de la enfermedad.

Los mecanismos patogénicos del MSGP aún no son completamente claros, sin embargo, la infección adquirida por el virus del papiloma humano (VPH) tipo 6 y 11 se ha vinculado etiológicamente con la proliferación de células escamosas (8-9). Por este motivo, la papilomatosis respiratoria es predominante en la población pediátrica, específicamente en niños que hayan nacido por vía vaginal desde madres con infección genital por VPH del serotipo 6 u 11 (10). Por su parte, la inflamación crónica producida por agentes irritantes como el tabaco podría explicar la hiperplasia y displasia de las células glandulares. Recientemente se han reportado y publicado diversos estudios que señalan el papel de algunas mutaciones en la patogenia de los papilomas respiratorios. Sasaki *et al.* demostraron la mutación de AKT1 en un papiloma periférico bronquiolar (11), Lin *et al.* encontraron mutaciones en BRAF en tres casos de MSGP (6). Wohlschläger *et al.* encontraron una mutación en el exón 2 del gen KRAS en un paciente con un papiloma respiratorio de tipo glandular (12). Aunque a nuestra paciente no se le realizó ninguna prueba molecular, el antecedente de tabaquismo de larga data probablemente intervino patogénicamente en la formación del papiloma.

El abordaje diagnóstico de los tumores pulmonares depende en gran medida de la sospecha clínica y de las imágenes radiológicas que se realicen. La CT o la CT de alta resolución son los exámenes imagenológicos que debe realizarse inicialmente a los pacientes con nódulos o masas pulmonares (5). El PET/CT es un examen utilizado para identificar principalmente tumores malignos dada la sobreexpresión de GLUT-1 por las células cancerosas; sin embargo su especificidad no alcanza el 100 %, observándose hipermetabolismo también en procesos inflamatorios como infecciones o tumores benignos. Abiko *et al.* fueron los primeros en publicar los hallazgos radiológicos encontrados en el PET/CT de una paciente femenina de 55 años con diagnóstico de MSGP, en quién la lesión presentaba una captación SUV-Max de 9.1 en el lóbulo superior izquierdo (13). Posteriormente, Kozu *et al.* reportaron un paciente masculino de 60 años con hallazgos compatibles con MSGP, que presentó un nódulo hipercaptante en el PET/CT con un SUV-Max de 3.4 en el lóbulo inferior derecho (14). Por su parte, Masunaga *et al.* describieron un tercer caso en una paciente femenina de 56 años con diagnóstico de MSGP, cuyo PET/CT presentó una lesión con un SUV-Max de 4.1 en el lóbulo inferior derecho (15). Más recientemente, Yabuki *et al.* publicaron el cuarto reporte de un paciente masculino de 76 años, con un PET/CT que demostró una lesión con un SUV-Max de 13.03 en el lóbulo inferior derecho, cuyo diagnóstico histopatológico fue un MSGP (1). Nuestro caso representa el quinto informe de MSGP con un PET/CT que sugiere la presencia de un tumor maligno, evidenciado por un hipermetabolismo notable, el más alto de los reportados, con un SUV-Max de 25. Es necesario investigar a fondo la correlación diagnóstica del PET/CT con los papilomas respiratorios y, en especial, con el MSGP.

La transformación maligna ha sido descrita en los papilomas escamosos y, al parecer, factores como el tabaquismo pesado, edad avanzada e infección por VPH tipo 16 o 18 influyen positivamente en la malignización de papilomas escamosos (16-17). Los papilomas glandulares no han demostrado capacidad de malignización (18-19). En su revisión de la literatura, An *et al.* encontraron solo seis casos de transformación maligna a partir de MSGP. De ellos, dos fueron adenocarcinomas, dos fueron carcinomas escamocelulares, un caso correspondió a un carcinoma pleomorfo y otro a un carcinoma de bajo grado sin especificar (20). En nuestro caso, aunque se reportaron células escamosas con atipia, no se concluyó el diagnóstico de ninguna otra malignidad relacionada con este proceso tumoral.

Referencias

1. Yabuki K, Matsuyama A, Obara K, Takenaka M, Tanaka F, Nakatani Y, et al. A unique case of a huge mixed squamous cell and glandular papilloma of non-endobronchial origin with a peripheral growth. Respir Med Case Reports. 2018;24:108-12. doi: https://doi.org/10.1016/j.rmcr.2018.05.001
2. Tryfon S, Dramba V, Zoglopitis F, Iakovidis D, Sakkas L, Kontakiotis T, et al. Solitary Papillomas of the Lower Airways: Epidemiological, Clinical, and Therapeutic Data during a 22-Year Period and Review of the Literature. J Thorac Oncol. 2012 Apr;7(4):643-8. doi: https://doi.org/10.1097/JTO.0b013e3182468d06
3. Flieder DB, Koss MN, Nicholson A, Sesterhenn IA, Petras RE, Travis WD. Solitary Pulmonary Papillomas in Adults. Am J Surg Pathol. 1998 Nov;22(11):1328-42. doi: https://doi.org/10.1097/00000478-199811000-00003
4. Travis WD, Brambilla E, Nicholson AG, Yatabe Y, Austin JHM, Beasley MB, et al. The 2015 World Health Organization Classification of Lung Tumors. J Thorac Oncol. 2015 Sep;10(9):1243-60. doi: https://doi.org/10.1097/JTO.0000000000000630
5. Alagusundaramoorthy S, Agrawal A. Respiratory papillomas. Lung India. 2016;33(5):522. doi: https://doi.org/10.4103/0970-2113.188973
6. Lin D, Xing X, Ran W, Zhao H, Li G, Xu J, et al. Pulmonary peripheral glandular papilloma and mixed squamous cell and glandular papilloma frequently harbour the BRAF V600E mutation. Histopathology. 2020 Jun 11;76(7):997-1004. doi: https://doi.org/10.1111/his.14098
7. Li F, He M, Li F, Li Y, Song Y. Histologic characteristics and prognosis of lung mixed squamous cell and glandular papilloma: six case reports. Int J Clin Exp Pathol [Internet]. 2019;12(9):3542-8. Disponible en: https://pmc.ncbi.nlm.nih.gov/articles/PMC6949857/

8. Yousem SA, Paul Ohori N, Sonmez-Alpan E. Occurrence of Human Papillomavirus DNA in Primary Lung Neoplasms. Cancer [Internet]. 1992 Feb 1;69(3):693-7. doi: https://doi.org/10.1002/1097-0142(19920201)69:3<693::aid-cncr2820690316>3.0.co;2-y
9. Béjui-Thivolet F, Liagre N, Chignol MC, Chardonnet Y, Patricot LM. Detection of human papillomavirus DNA in squamous bronchial metaplasia and squamous cell carcinomas of the lung by in situ hybridization using biotinylated probes in paraffin-embedded specimens. Hum Pathol. 1990 Jan;21(1):111-6. doi: https://doi.org/10.1016/0046-8177(90)90082-g
10. Fortes HR, von Ranke FM, Escuissato DL, Araujo Neto CA, Zanetti G, Hochhegger B, et al. Recurrent respiratory papillomatosis: A state-of-the-art review. Respir Med. 2017 May;126:116-21. doi: https://doi.org/10.1016/j.rmed.2017.03.030
11. Sasaki E, Masago K, Fujita S, Iwakoshi A, Kuroda H, Hosoda W. AKT1 Mutations in Peripheral Bronchiolar Papilloma. Am J Surg Pathol. 2021 Jan;45(1):119-26. doi: https://doi.org/10.1097/PAS.0000000000001573
12. Wohlschläger J, Welter S, Stamatis G, Theegarten D, Hager T, Mairinger F, et al. Glanduläres Papillom des rechten Hauptbronchus. Pathologe. 2013 Jul 22;34(4):338-42. doi: https://doi.org/10.1007/s00292-012-1725-2
13. Abiko T, Koizumi S, Takanami I, Tanaka F. 18F-FDG-PET/CT findings in primary pulmonary mixed squamous cell and glandular papilloma. Ann Nucl Med. 2011 Apr 25;25(3):227-9. doi: https://doi.org/10.1007/s12149-010-0454-y
14. Kozu Y, Maniwa T, Ohde Y, Nakajima T. A Solitary Mixed Squamous Cell and Glandular Papilloma of the Lung. Ann Thorac Cardiovasc Surg. 2014;20(Supplement):625-8. doi: https://doi.org/10.5761/atcs.cr.13-00029
15. Masunaga A, Oide T, Kamata T, Kou E, Sekine Y, Hiroshima K. GLUT-1 expression of pulmonary mixed squamous cell and glandular papilloma may be associated with high SUVmax on fluorodeoxyglucose-positron emission tomography. Pathol Int. 2017 Jul;67(7):373-4. doi: https://doi.org/10.1111/pin.12547
16. Inoue Y, Oka M, Ishii H, Kimino K, Kishikawa M, Ito M, et al. A Solitary Bronchial Papilloma with Malignant Changes. Intern Med. 2001;40(1):56-60. doi: https://doi.org/10.2169/internalmedicine.40.56
17. Tanaka R, Emerson LL, Karwande SV, Schreiber G. Growing Pulmonary Nodule With Increased 18-Fluorodeoxyglucose Uptake in a Former Smoker. Chest. 2005 May;127(5):1848-51. doi: https://doi.org/10.1378/chest.127.5.1848
18. Emerson LL, Layfield LJ. Solitary peripheral pulmonary papilloma evaluation on frozen section: A potential pitfall for the pathologist. Pathol Res Pract [Internet]. 2012 Dec;208(12):726-9. doi: https://doi.org/10.1016/j.prp.2012.09.007
19. Wu C-W, Chen A, Huang T-W. Diagnosis and management of glandular papilloma of lung: A case report. World J Clin Cases. 2020 Mar 26;8(6):1104-7. doi: https://doi.org/10.12998/wjcc.v8.i6.1104
20. An AR, Park SY, Kim JH, Chae KJ, Chung MJ. Adenocarcinoma-Papillary Cystic Pattern Arising in a Mixed Squamous and Glandular Papilloma of the Lung. Int J Surg Pathol. 2020 Sep 25;28(6):658-62. doi: https://doi.org/10.1177/1066896920908330