DOI: 10.30789/rcneumologia.v36.n2.2024.927

Leiomioma metastásico benigno pulmonar. Reporte de caso

Benign metastatic leiomyoma of the lung. A case report

Daniel José Jaller Salleg[1], Eduardo Antonio Torres Nova[1], Iván Arturo Mercado Pérez[2], José Padilla Lora[3], Mauricio Robayo Pérez[4], Alejandra Pineda Castilla[5], Javier Darío Ospina Martínez[6], Andrés Martín Quesada[7]

Resumen

La leiomiomatosis metastásica benigna (LMB) es una enfermedad neoplásica del músculo liso en la que el pulmón es el órgano más afectado. Detallaremos la literatura con la presentación del caso de una paciente a quien se le realizó tratamiento quirúrgico a nivel pulmonar, con resección de la lesión pulmonar y posterior confirmación patológica mediante biopsia. La presentación clínica de la leiomiomatosis metastásica benigna puede variar desde un inicio asintomático hasta una progresión rápida, que conduce a insuficiencia respiratoria y muerte. La paciente presentó síntomas pulmonares como tos, disnea u opresión torácica, con imagen diagnóstica de tomografía computarizada torácica simple y contrastada que muestra derrame pleural; se realizó procedimiento quirúrgico mediante toracoscopia con evidencia de lesión tipo tumoral con componente quístico. Se realizó pleurectomía con decorticación y se decidió realizar lobectomía pulmonar segmentaria no anatómica. La anatomía patológica reveló leiomiomas benignos sin atipia y actividad mitótica. A la paciente aún no le ha establecido un tratamiento estándar para la leiomiomatosis metastásica benigna, debido a las características hormonales sensibles de la LMB; actualmente se encuentra en seguimiento multidisciplinario. Los tratamientos se basan en la manipulación hormonal junto con la ooforectomía quirúrgica o médica.

Palabras claves: leiomioma; leiomiomatosis; enfermedad rara; neoplasias benignas; metástasis.

Abstract

Benign metastatic leiomyomatosis (BML) is a neoplastic smooth muscle disease where the lung is the most affected organ. So, we will detail the literature by presenting the following case of a patient who underwent

[1] Especialista en cirugía de tórax. Clínica IMAT Oncomedica Auna (Montería), servicio de cirugía.

[2] Médico general. Clínica IMAT Oncomedica Auna (Montería). Centro de estudios clínicos. ORCID: 0009-0008-1444-6747

[3] Médico general. Clínica IMAT Oncomedica Auna (Montería) , servicio de cirugía. ORCID: 0009-0005-4573-2736

[4] Médico general. Clínica IMAT Oncomedica Auna (Montería), servicio de medicina crítica. ORCID: 0009-0004-4862-3888

[5] MD. Especialista en patología. Clínica IMAT Oncomedica Auna (Montería), servicio de patología. ORCID: 0000-0003-4297-9387

[6] Especialista en epidemiología. Clínica IMAT Oncomedica Auna, centro de estudios clínicos. ORCID. 0000-0002-4626-1316

[7] Médico. Servicio de cirugía. Clínica IMAT Oncomedica Auna (Montería)

Autor de correspondencia:
Ivan Arturo Mercado Perez
Correo electrónico:
ivanmercado1989@gmail.com.

Recibido: 3 de noviembre de 2023
Aceptado: 2 de septiembre de 2024

surgical treatment at the pulmonary level resection of the lung lesion with subsequent pathologic confirmation by biopsy. The clinical presentation of benign metastatic leiomyomatosis can range from asymptomatic onset to rapid progression that leads to respiratory failure and death. The patient presented with pulmonary symptoms such as cough, dyspnea, or chest tightness, with a diagnostic image of a simple and contrasted thoracic CT scan showing pleural effusion. A surgical procedure was performed by thoracoscopy with evidence of a tumor-like lesion with a cystic component. Pleurectomy with decortication was performed, and it was decided to perform a non-anatomic segmental pulmonary lobectomy. The pathological anatomy revealed benign leiomyomas without atypia and mitotic activity. The patient has not yet taken a standard treatment for benign metastatic leiomyomatosis due to the hormone-sensitive characteristics of the BML and is currently in multidisciplinary follow-up. Treatments are based on hormonal manipulation along with surgical or medical oophorectomy.

Keywords: leiomyoma; leiomyomatosis; rare disease; benign neoplasms; metastasis.

Introducción

La leiomiomatosis benigna metastásica es una enfermedad infrecuente descrita por primera vez en 1939 por Steiner (1). Se caracteriza por un tumor de comportamiento maligno, que proviene de un mioma uterino primario, con proliferación y metástasis del propio tejido muscular liso a órganos distales que por lo general compromete tejido pulmonar. Afecta a mujeres de edad media; su presentación clínica es variada, por lo habitual cursa asintomática y se puede diagnosticar en una radiografía de tórax rutinaria, con sospecha de clínica respiratoria como tos o disnea. Los antecedentes personales del paciente son importantes, como la existencia de leiomiomas uterinos o hasta histerectomía, los cuales pueden sospechar sobre el diagnóstico. Estos tumores dependen de hormonas y expresan receptores de estrógeno y progesterona. La presentación clínica con más frecuencia de la leiomiomatosis pulmonar benigna son los hallazgos de nódulos pulmonares metastásicos; actualmente existen alrededor de 120 casos descritos (1).

Se han realizado varios estudios en los que se ha identificado lesión nodular pulmonar bilateral, unilateral y nódulo solitario. Otros estudios han documentado nódulos pulmonares entre tres meses a veinte años posterior a histerectomía por miomatosis uterina (2).

El objetivo principal de este reporte es dar a conocer un caso de esta entidad benigna con comportamiento maligno, y que generalmente pasa desapercibida por su baja incidencia. Debido a que es una patología rara y poco común con un comportamiento inusual, se debe considerar el diagnóstico, teniendo en cuenta el abordaje y manejo en conjunto de este tipo de pacientes, así como la inmunohistoquímica para receptores tanto de progesterona como receptores de estradiol. Siempre se deben considerar los diagnósticos diferenciales en los que se pueden encontrar leiomiomatosis peritoneal difusa, fibromas, leiomiomatosis uterina difusa y fibrosarcomas.

Presentación del Caso

Paciente de sexo femenino de 47 años de edad, sin antecedentes de importancia, quien ingresa al servicio de urgencias de hospital local de segundo nivel, por presentar cuadro clínico de varios días de evolución consistente en dificultad respiratoria súbita, tos seca persistente y dolor torácico; niega fiebre, pérdida de peso, sudoración nocturna y hemoptisis. Entre sus antecedentes médicos destacaba la extirpación de fibroadenoma en mama derecha, miomatosis uterina, antecedentes ginecoobstétricos G4P1C2A1, con menarquia a los 12 años, sangrado menstrual irregular, no alergias, no antecedente familiar de cáncer, fumadora pesada, con exposición a cigarrillo de seis paquetes/año, no alcohol, sin otro antecedente médico de importancia. Se descartó enfermedad cardiovascular, se realizó Tomografía Axial computarizada de tórax (TAC) simple donde se evidenció derrame pleural derecho moderado posiblemente paraneumónico; inician terapia antibiótica empírica, se realizó toracostomía cerrada derecha. Por no mejoría del cuadro clínico, se remite a centro de mayor complejidad para valoración por el servicio de cirugía de tórax. Ingresa paciente en buenas condiciones generales, al examen físico de ingreso con tubo de toracostomía en hemitórax derecho,

conectado a sistema de drenaje torácico con sello de agua, drenando secreción serohemática en moderada cantidad. Resto de examen físico normal, con signos vitales rangos normales, sin requerimiento de oxígeno suplementario.

Se realizó radiografía de tórax (Figura 1) donde se visualiza engrosamiento intersticial difuso, asociado a la presencia de áreas de aumento de la opacidad en vidrio esmerilado, con relación a cambios inflamatorios – infeccioso en curso, el cual es más evidente en el campo pulmonar derecho. Tubo de tórax cuyo extremo distal se visualiza en región apical derecha. Fue valorada por el equipo multidisciplinario entre medicina interna, cirugía de tórax e infectología; se ordenó iniciar antibioticoterapia de amplio espectro y se ordenó nueva TAC simple y contrastada, la cual reporta derrame pleural derecho loculado segmento posterior del lóbulo superior derecho, con extensión a la cisura menor, con presencia de tubo de toracostomía en su interior, edema y enfisema de los tejidos blandos costales adyacentes. Engrosamientos pleurales basales bilaterales, asociados a neumotórax derecho pequeño (Figura 2).

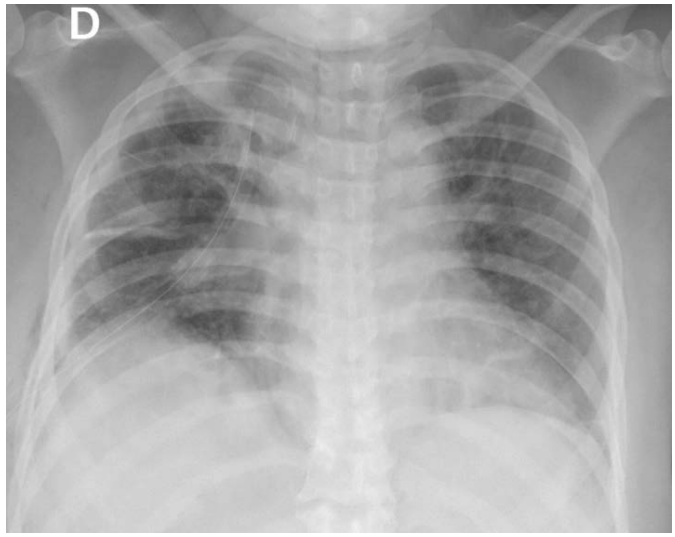

Figura1. Radiografía de tórax. Se visualiza engrosamiento intersticial difuso, asociado a la presencia de áreas de aumento de la opacidad en vidrio esmerilado, con relación a cambios inflamatorios – infeccioso en curso, el cual es más evidente en el campo pulmonar derecho. Tubo de tórax cuyo extremo distal se visualiza en región apical derecha.

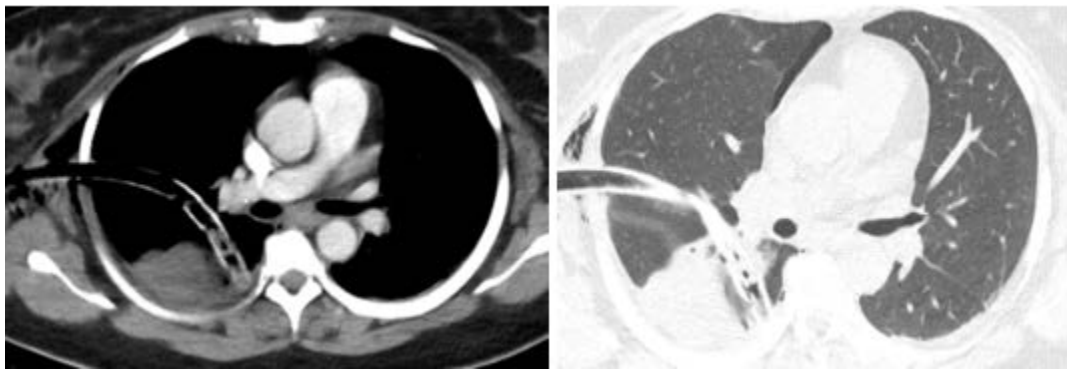

Figura 2. TAC de tórax simple y contrastada. Derrame pleural derecho loculado en segmento posterior del lóbulo superior derecho con extensión a la cisura menor.

Fue valorada por el servicio de cirugía de tórax quien considera que tiene indicación de pleurectomía + decorticación para manejo de derrame pleural loculado. Se realiza procedimiento con abordaje toracoscópico de un solo puerto, con hallazgos quirúrgicos de derrame pleural septado y loculado de características serohemáticas; además, con lesión adherida a la pleura parietal en segmento posterior de lóbulo superior derecho (7x3 cm) de aspecto tumoral con componente quístico. Se realiza pleurectomía + decorticación y se decide realizar lobectomía segmentaria pulmonar no anatómica haciendo exceresis de la lesión. Se asegura expansión pulmonar total, hemostasia y neumostasia. Procedimiento sin complicaciones.

La paciente completó el esquema antibiótico por siete días y por mejoría del cuadro clínico y del posoperatorio se le dio egresó, con orden de seguimiento ambulatorio con resultado de patología.

Paciente valorada por cirugía de tórax ambulatoria 30 días posterior a la cirugía, encontrándose en buenas condiciones generales, con leve disnea, tos ocasional y resultado de biopsia de lesión pulmonar negativa para malignidad. Se solicitó inmunohistoquímica donde se evidenció en la anatomía patológica de la pieza quirúrgica que los cortes muestran lesión tumoral pobremente circunscrita, caracterizada por proliferación de haces cortos de células fusiformes con escasa cantidad de citoplasma, núcleos ondulantes, ligeramente irregulares, sin clara evidencia de atipia citológica, las cuales se disponen formando estructuras nodulares, sin evidencia de necrosis. Se observa muy ocasional actividad mitótica (1 mitosis por 10 campos). Los nódulos de células tumorales atrapan y comprimen estructuras epiteliales alveolares.

Con estudio de marcadores de inmunohistoquímica las células tumorales evidencian reactividad para AML, AMS, S100, DESMINA, BCL2, H-CALDESMON y receptores de progesterona. No hay reactividad en las células tumorales para CK7, TTF1, EMA ni P16. P53 no se encuentra sobreexpresado; KI67 es del 10 %. Los hallazgos en el contexto clínico corresponden a un leiomioma metastásico benigno, en el contexto de una leiomiomatosis difusa (Figura 3).

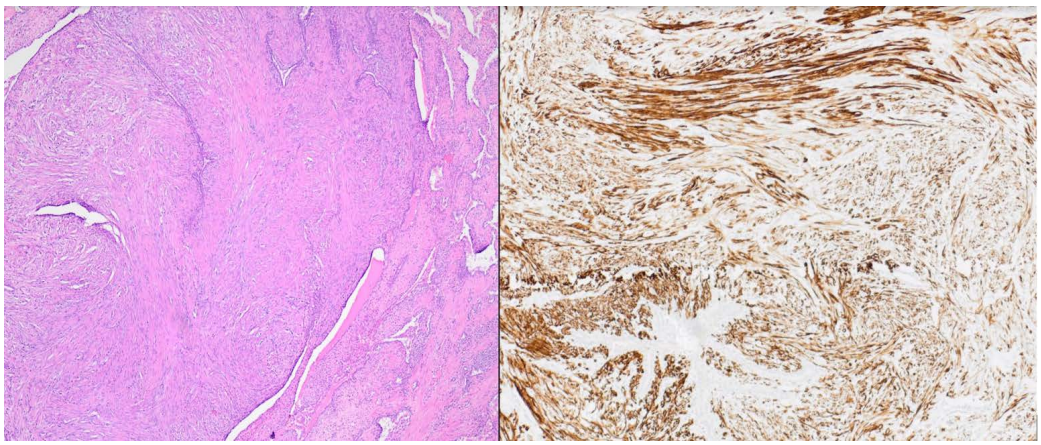

Figura 3. Hematoxilina y eosina, objetivo 10X con evidencia de proliferación de haces cortos de células fusiformes con escasa cantidad de citoplasma, núcleos ondulantes, ligeramente irregulares, sin clara evidencia de atipia citología; se disponen formando estructuras nodulares, sin evidencia de necrosis.

Actualmente la paciente se encuentra en seguimiento imagenológico por cirugía de tórax y ginecología oncológica. Sin tratamiento en el momento, sin recaídas, en buenas condiciones, con Índice *Eastern Cooperative Oncology Group* ECOG igual a 0.

Discusión

El leiomioma uterino corresponde a un tumor benigno de músculo liso que se origina en el miometrio; ocasionalmente en casos muy escasos genera metástasis a nivel pulmonar, el cual es el sitio de aparición más frecuente de estos casos, debido a que son causados por diseminación hematógena. Por lo general, las lesiones pulmonares no presentan clínica respiratoria. Se suele hacer diagnóstico debido a hallazgos incidentales en estudios radiológicos y habitualmente se presenta por clínica de disnea súbita, tos y astenia (3).

Algunas de las lesiones pulmonares se pueden visualizar a través de radiografía de tórax donde suelen presentar bordes bien definidos, diferencia de tamaños y número; ocasionalmente pueden ser con patrón a metástasis de los tumores malignos. La enfermedad debe ser sospechada y diferenciada de los tumores pulmonares malignos, teniendo en cuenta los antecedentes de leiomiomas uterinos, el tipo de intervención quirúrgica en caso de ser histerectomía por leiomiomas, y el comportamiento relativamente benigno de las lesiones. No obstante, el diagnóstico definitivo requiere del estudio histológico. El tratamiento de la LMB puede ser desafiante debido a su naturaleza difusa y la posibilidad de afectación de múltiples órganos. El manejo generalmente involucra un enfoque multidisciplinario que puede incluir cirugía para extirpar los tumores, terapia hormonal, embolización arterial (para reducir el suministro de sangre a los tumores), y otros tratamientos específicos según la ubicación y la extensión de la enfermedad. Dado que es una enfermedad rara y potencialmente grave, el tratamiento debe ser individualizado y realizado por un equipo de especialistas en el campo (1).

Debido a que las manifestaciones clínicas y hallazgos radiológicos no son correlacionados, siempre se debe sospechar del diagnóstico. En el caso se ha descrito a una mujer sintomática y con una progresión clínica. Se han encontrado pacientes con sintomatología respiratoria como: dolor torácico, tos, hemoptisis o disnea. En este caso en particular, la paciente presentaba disnea como única sintomatología, por esto, se debe hacer énfasis en individualizar cada paciente y hacer una historia clínica detallada teniendo en cuenta los antecedentes, tomando en consideración el síntoma o signo principal de cada paciente. En cuanto a las imágenes diagnósticas, se pueden evidenciar múltiples nódulos pulmonares, definidos, con variados tamaños (4).

En cuanto al tratamiento médico de la LMB, aunque no se ha demostrado completamente, se pueden utilizar varias opciones dependiendo la localización, viabilidad quirúrgica y estado general del paciente. El tratamiento hormonal es la primera línea de elección en lesiones no resecables, el cual podría iniciar manejo con moduladores selectivos de receptores de estrógeno como el tamoxifeno o raloxifeno, progesterona, e inhibidores de la aromatasa como el anastrazol. En caso de que la enfermedad sea irresecable, se podría usar quimioterapia sistémica con dacarbazina y dexorubicina. Por otra parte, si persiste o hay aumento de la lesión nodular, se puede realizar tratamiento quirúrgico de acuerdo al grado de extensión y compromiso pulmonar o número de lesiones nodulares (5). Algunos estudios consideran la expresión de glucoproteína transmembrana (CD117) por la leiomiomatosis benigna metastásica, debido a que comparte algunas características histológicas con otro tumores como: melanomas, sarcoma de Ewign, seminoma, carcinoma pulmonar de células pequeñas, debido a que estos tumores sí expresan CD117 y son sensibles a la acción del imatinib, el cual es un anticuerpo monoclonal con buenos resultados en trastornos hematológicos y tumores del estroma gastrointestinal (6).

De acuerdo a la expresión de la molécula, muchas veces se hace difícil el diagnóstico siendo fundamental el resultado de inmunohistoquímica, teniendo en cuenta que los leiomiomas dan como resultado positivo a receptores de estrógenos y progesterona, actina de músculo liso, desmina, y pueden dan resultado negativo para CK7, CK20, EMA (epithelial membrane antigen). Si hay una expresión de la molécula, el seguimiento clínico puede cambiar y ser similar al del

paciente oncológico. Por tal motivo es indispensable contar con el servicio de anatomía patológica, debido a características histológicas que pueden ser parecidas entre sí como leiomiomatosis benigna prostática, linfagio miomatosis, o hasta descartar patologías neoplásicas y no neoplásicas como tumor de células pequeñas, lesiones vasculares o procesos inflamatorios.

Por lo general la enfermedad tiene un curso asintomático a menos que curse con complicaciones como en el caso de nuestro paciente que fue disnea súbita con evidencia de derrame pleural. Existen diversos predictores sobre el comportamiento tumoral, así como su diseminación; una de estas puede ser diseminación linfático-vascular a nivel de un leiomioma uterino benigno, proliferación de musculatura lisa hormonalmente inducida o neoplasia muscular lisa de origen multifocal, pero la diseminación linfovascular es la hipóstesis con mayor aceptación.

La evolución de la LMB puede pasar desapercibida, puede cursar de manera estable, cursar con regresión o evolucionar hasta producir sintomatología respiratoria, como en el caso de nuestra paciente quien desarrolló disnea y derrame pleural, lo que puede llevar a un seguimiento a largo plazo, como se realiza con otras lesiones nodulares pulmonares. Por tal motivo se recomienda el tratamiento quirúrgico con resección de las lesiones, que es viable aun cuando el tratamiento sea conservador (6).

El hallazgo histopatológico confirmó el diagnóstico por la ausencia de necrosis, la actividad mitótica ocasional y la expresión de receptores hormonales. Actualmente la paciente se encuentra en seguimiento imagenológico, estable, sin recaída de la enfermedad, sin síntomas respiratorios, no disnea y realiza sus actividades cotidianas sin ningún inconveniente (6).

Conclusiones

La leiomiomatosis metastásica benigna es una enfermedad rara y puede presentar síntomas graves, dependiendo de la ubicación y la extensión de los tumores diseminados. Los síntomas pueden incluir dolor abdominal, dificultad para respirar, insuficiencia cardíaca, problemas gastrointestinales y otros síntomas relacionados con la compresión o el daño a los órganos afectados.

Es de gran importancia conocer las características histológicas benignas de las lesiones de la LMB, a diferencia de otro grupo de leiomiomas, debido a sus diferentes neoplasmas de musculatura lisa, presencia de necrosis tumoral (necrosis mala), mitosis aisladas o ausentes y sin necrosis tumoral, leiomioma necrótico que se encuentra sin atipia ni mitosis significativas o atipia moderada a intensa difusa que presenta este grupo de leiomiomas. Un leiomioma benigno metastásico presenta en sus características histológicas núcleos fusiformes, uniformes en tamaño y forma, sin presencia de hipercromatismo, con atipia celular y necrosis.

En este caso se tenían reportes de imágenes sugestivos de proceso infeccioso que requirió múltiples terapias antibióticas; ante la no mejoría se decidió realizar manejo quirúrgico, donde se diagnostica leiomiomatosis benigna metastásica por inmunohistoquímica. Nunca se sospechó de esta enfermedad con anticipación en esta paciente teniendo en cuenta el antecedente de leiomiomatosis en útero no tratada, por lo que la lección aprendida en este reporte de caso es siempre realizar una buena anamnesis y un adecuado examen físico, en particular de esta patología, enfocándose en la parte ginecológica. El considerar antecedentes ginecológicos como la presencia de miomas uterinos o antecedente de histerectomía, le permite al médico tener como sospecha esta entidad patológica y dar un adecuado tratamiento, evitando complicaciones que pongan en riesgo la vida de la paciente.

Referencias

1. Fasih N, Prasad Shanbhogue AK, Macdonald DB, Fraser-Hill MA, Papadatos D, Kielar AZ, Doherty GP, Walsh C, McInnes M, Atri M. Leiomyomas beyond the uterus: unusual locations, rare manifestations. Radiographics. 2008 Nov-Dec;28(7):1931-48. doi: 10.1148/rg.287085095. PMID: 19001649.
2. Lee HJ, Choi J, Kim KR. Pulmonary Benign Metastasizing Leiomyoma Associated With

Intravenous Leiomyomatosis of the Uterus: Clinical Behavior and Genomic Changes Supporting. A Transportation Theory. Int J Gynecol Pathol. 2008;27(3): 340-5. doi: 10.1097/PGP.0b013e3181656dab

3. Thomas EO, Gordon J, Smith-Thomas S, Cramer SF. Diffuse uterine leiomyomatosis with uterine rupture and benign metastatic lesions of the bone. Obstet Gynecol. 2007 Feb;109(2 Pt2):528-30. doi: 10.1097/01.AOG.0000237314.07944.32
4. Torres-Gómez FJ, Arroyo-Tristán A, Torres-Olivera FJ. Leiomioma benigno metastásico de localización pulmonar. Arch Bronconeumol. 2007;43:52-3. doi: 10.1157/13097003
5. Goyle KK, Moore DF Jr, Garrett C, Goyle V. Benign metastasizing leiomyomatosis: case report and review. Am J Clin Oncol. 2003;26:473-6. doi: 10.1097/01.coc.0000037737.78080.E3
6. Esteban JM, Allen WM, Schaerf RH. Benign metastasizing leiomyoma of the uterus: histologic and immunohistochemical characterization of primary and metastatic lesions. Arch Pathol Lab Med. 1999;123:960-2 doi: 10.5858/1999-123-0960-BMLOTU