

# Estenosis traqueal post stent metálico: una situación más difícil que el problema inicial

## *Tracheal stenosis after treatment with metallic stent: a situation worse than the initial problem*

Jaime Barreto<sup>(1)</sup>, Bibiana Mejía<sup>(1)</sup>, Federico Niño<sup>(1)</sup>, Carlos Garavito<sup>(1)</sup>, Reynaldo Plata<sup>(2)</sup>, Rafael Serrano<sup>(2)</sup>, Hugo Gonzalez<sup>(2)</sup>.

### RESUMEN

Los stent son dispositivos que se implantan en la tráquea, carina o bronquios principales con la finalidad de proporcionar un soporte que permita mantener la permeabilidad de estas estructuras. Se distinguen 2 grupos principales de acuerdo con su constitución: metálicos y de silicona. Cada grupo tiene propiedades e indicaciones particulares que deben considerarse siempre en cada paciente. Los stent metálicos constituyen una opción muy atractiva, debido a la relativa facilidad en su colocación, lo que ha contribuido a incrementar su uso en los últimos años. La experiencia acumulada en tales intervenciones, ha permitido identificar una gran cantidad de complicaciones a tener en cuenta; sobre todo, en pacientes que presentan estenosis de vía aérea de etiología no maligna. Esta serie de observaciones, a nivel mundial, ha generado ya determinaciones de entes gubernamentales de otros países; como es el caso de la FDA, que ha recomendado no usar stent metálicos, recubiertos y no recubiertos en patologías de tipo benigno.

Presentamos el caso de un paciente con estenosis traqueal secundaria a intubación otratraqueal prolongada, quien requirió múltiples intervenciones para el tratamiento de su enfermedad, entre abril y junio de 2005.

**Palabras clave:** Estenosis traqueal, Stent metálico, Broncoscopia, Terapéutica.

### ABSTRACT

Stents are a tubular device for use in trachea, carina or main bronchus to provide a support and maintain the permeability of these structures. There are two groups: Metallic and Silicone stent. Either metallic and silicone stents has a special properties. Metallic stent are very attractive option due to relative easy in their placement.

The accumulated experience in this therapy has allowed to recognize several complications to take into consideration mainly in patients with tracheal benign stenosis. FDA has recommended don't use metallic stents, covered and not covered in benign diseases.

We report a case of a tracheal stenosis secondary to prolonged otratraqueal intubation that required extensive interventions to control symptoms of central airway obstruction, between April and July of 2005.

**Key words:** Tracheal stenosis, Metallic Stent, Therapeutic Bronchoscopy

*Rev. Colomb. Neumol. 2008; 20(3): 111-114*

### INTRODUCCIÓN

Los stent de vía aérea, son una alternativa de segunda línea para el tratamiento de la estenosis subglótica y traqueal post intubación. Su uso se limita

a pacientes no operables, ya sea por razones anatómicas relacionadas con la extensión de la obstrucción o alteraciones funcionales en su estado de salud, que limitan la realización de una cirugía de resección traqueal. (1,2, 3).

(1) Clínica Chicamocha S.A. Unidad de Neumología, Cirugía de Tórax y Broncoscopia Intervencionista. Bucaramanga, Colombia.

(2) Clínica Chicamocha S.A. Unidad de Cuidado Intensivo. Bucaramanga, Colombia.

**Correspondencia:** Dr. Jaime Alberto Barreto Menéndez. jaimebarreto2004@yahoo.com.  
Unidad de Neumología Clínica Chicamocha S.A. Calle 40 No. 27ª -22 Piso 9. Bucaramanga. Colombia.

Recibido: Agosto 12 de 2008. Aceptado: Septiembre 2 de 2008

Actualmente, están disponibles prótesis de silicona (Dumon) y prótesis metálicas de diferentes niveles de desarrollo tecnológico. La experiencia con estos modelos, alcanza casi los 20 años, por lo que pueden hacerse ya algunas observaciones derivadas del uso de ambos sistemas (4, 5).

Presentamos este caso con el fin de dar a conocer, en nuestro medio, las graves complicaciones relacionadas con la colocación de stent metálicos y, al mismo tiempo, enfatizar en otras alternativas terapéuticas disponibles, como lo son la cirugía de resección traqueal y en pacientes no operables la realización de broncoplastia con balón y posterior colocación de stent de silicona (6).

### REPORTE DE CASO

Paciente de 32 años, quien hace 15 años presentó insuficiencia respiratoria por crisis de porfiria intermitente aguda, requiriendo intubación orotraqueal y ventilación mecánica durante un mes. Desde entonces, presentaba disnea clase funcional 3. Se diagnosticó obstrucción de vía aérea por estenosis subglótica de 50% de la luz y 4 cm. de longitud (Figuras 1 y 2). Se realizó cirugía de resección traqueal del segmento comprometido. En el postoperatorio presentó agitación psicomotora, con posible ruptura del área de sutura y escape de aire que cede posteriormente. El paciente continuó con disnea, por lo que se realizó una nueva broncoscopia que mostró un área de estenosis residual de 2 cm. de longitud. Se colocó stent traqueal metálico ultraflex de Song, no recubierto, de 16x40 mm., (Figuras 3, 4 y 5) sin complicaciones, con resolución total de la disnea y se dio de alta. Consultó nuevamente por disnea progresiva, tos y expectoración verdosa un mes después. En una tercera fibrobroncoscopia, se encontró estenosis inmediatamente inferior al extremo distal del stent, con compromiso de la luz en un 80%. Se practicó broncoplastia endoscópica con balón a presión controlada, lográndose diámetro traqueal de aproximadamente 16 mm. y se indicó tratamiento con piperacilina/tazobactam y dexametasona por 10 días. Nuevamente se dio de alta asintomático.

El paciente consultó un mes después por disnea clase funcional 4. Una broncoscopia determinó obstrucción traqueal en el mismo sitio, con compromiso de más de 90% de la luz. No fue posible realizar tratamiento endoscópico, por lo que se recurrió a practicar traqueostomía de urgencia a través del stent. Solucionado el evento de insuficiencia respiratoria, se procedió a realizar el retiro quirúrgico del stent metálico, con nueva resección traqueal del área estenosada y colocación de tubo de Montgomery, como tratamiento definitivo.

### DISCUSIÓN

Los stent metálicos actuales son dispositivos que se adaptan muy bien al contorno de la vía aérea, resisten bien las fuerzas de compresión, se incorporan muy bien al epitelio bronquial en las siguientes 4 semanas a su colocación y alteran menos el movimiento mucociliar. Sin embargo, esta propiedad de incluirse fácilmente en la mucosa, se relaciona con su proclividad a desarrollar tejido de granulación, a través de la malla metálica y especialmente en los extremos proximal y distal, en donde se observa el mayor grado de fricción con la mucosa traqueobronquial (7).

La nueva estenosis ocasionada es de tratamiento más complejo que la anterior. El retiro endoscópico del stent en estas condiciones, necesariamente implica el uso del broncoscopio rígido (8, 9). Este es un procedimiento difícil y riesgoso, que no siempre es posible; por lo que el paciente en tal situación; podría verse privado de recibir otros tratamientos de mayor beneficio (stent de silicona y cirugía de resección traqueal). Estas complicaciones, se han observado en un gran número de reportes de casos a nivel mundial, (10, 11) pero no se conocía ninguna serie de casos que pudiera soportar un mayor nivel de evidencia acerca de dicha situación. Recientemente, el grupo de neumología intervencionista de la Clínica Mayo, publicó su experiencia en complicaciones de stents metálicos en patologías benignas diversas, en un grupo de 28 pacientes tratados entre 1994 y 2006. De los 38 stent metálicos, 35 debieron ser extraídos por múltiples complicaciones que incluyeron granulación (57%), migración (25%), fractura del stent (8%), obstrucción dinámica (8%) e infección persistente (4%) (12).

La facilidad en la colocación de los stent metálicos, que fue considerada como una de sus principales ventajas, es muy probable que constituya ahora una debilidad, al favorecer su uso en situaciones inapropiadas; desafortunadamente, ello ocurre en ocasiones por operadores, que aunque hábiles, no conocen los conceptos de reparación biológica que tienen lugar en la mucosa traqueobronquial.

La FDA ha recomendado no usar stent metálicos recubiertos y no recubiertos en patologías de naturaleza benigna. Si es necesario usar un stent metálico, este deber ser colocado por un experto en el procedimiento, conocedor, también, de las otras alternativas de tratamiento disponibles (13).

Actualmente, se considera que los stent de Dumon son el tratamiento endoscópico preferido para pacientes con estenosis secundaria a patología benigna, porque son artefactos de fácil remoción y con bajo potencial para inducir tejido de granulación.

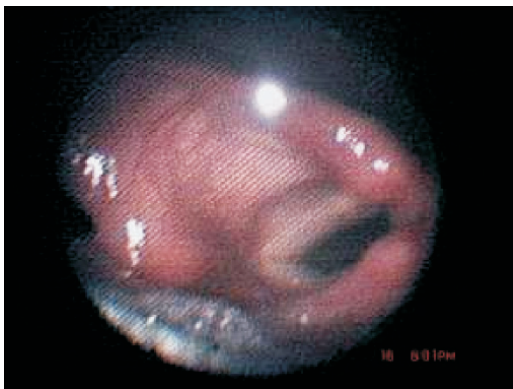

Figura 1. Estenosis subglótica preoperatoria.

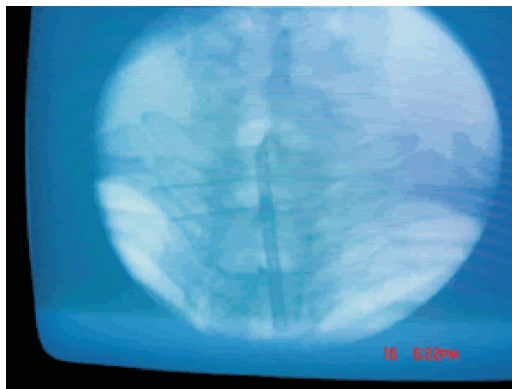


Figura 4. Marcación radioscópica del área de estenosis.

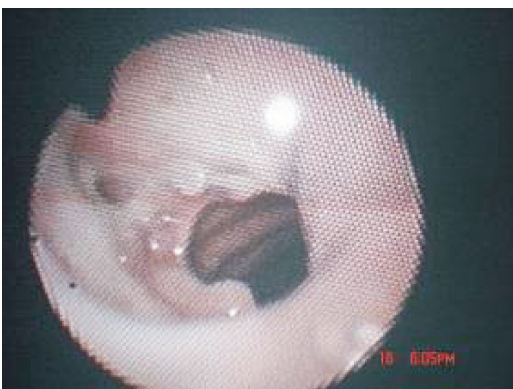


Figura 2. Estenosis subglótica postoperatoria.

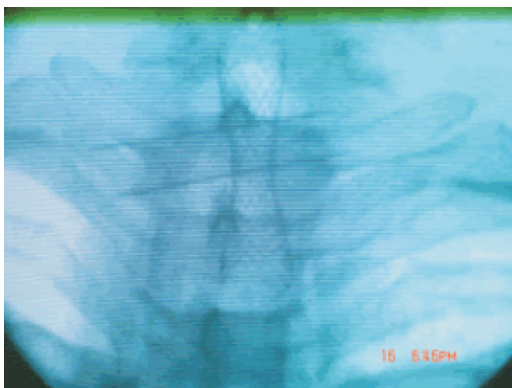


Figura 5. Stent metálico en posición.

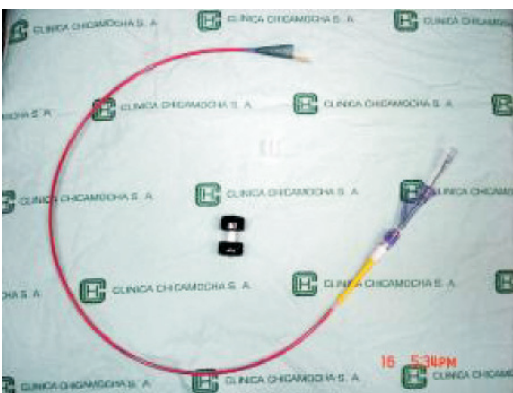

Figura 3. Stent metálico e introductor.

## BIBLIOGRAFÍA

1. Ernst A, Feller-Kopman D, Becker H, Mehta A. Central Airway Obstruction. *Am J Resp Crit Care Med* 2004; 169:1278-1297.
2. Barreto JA, Céspedes JI, González HH. Colocación de stent traqueobronquial en la UCI. *Acta Colombiana de Cuidado Intensivo* 2008; 8(1): 19-21.
3. Barreto J. Broncoscopia Intervencionista: Una opción a nuestro alcance. *Rev Colomb Neumol* 2007; 19:4, 108-118.
4. Dasgupta A, Mehta. Airway stents. *Clin Chest Med* 1999; 20:139-151.
5. Quadrelli S, Grynblat P, Defranchi H, et al. Normas de consenso para la realización de la endoscopia respiratoria de la Sociedad Argentina de Broncoesofagología. *Archiv. Bronconeumol* 1998; 34:207-220.
6. Barreto J, Pizarro C, Plata R, Niño F. Estenosis subglótica idiopática: tratamiento con traqueoplastia endoscópica con balón. *Medicas UIS* 2008; 21: 1, 41-46.
7. Dineen K, Jantz M, Silvestri G. Tracheobronchial Stents. *J Bronchol* 2002; 9: 127-137.

8. Noppen M, Stratakos G, D'Haese J. Removal of Covered Self-Expandable Metallic Airway Stents in Benign Disorders. Indications, Technique and Outcomes. *Chest* 2005; 127: 482-487.
9. Murthy S, Gildea T, Mehta A. Removal of Self-Expandable Metallic Stents: Is It Possible? *Sem Resp Crit Care Med* 2004; 25: 381-386
10. Zakaluzny S, Lane D, Mair E. Complications of tracheobronchial airway stents. *Otolaryngology-Head Neck Surg* 2003; 128: 478-488).
11. Pelaez M, Cañas A. Reporte de un caso: Estenosis traqueal intrastent: Manejo endoscopico y reseccion quirurgica. *Rev Colomb Neumol* 2006; 18(3). 76-79.
12. Swanson K, Edell E, Prakash U B.S, et al. Complications of Metal Stent Therapy in Benign Airway Obstruction. *J Bronchol* 2007; 14:90-94.
13. FDA Public Health Notification: complications from metallic tracheal stents in patients with benign airway disorders. (<http://www.fda.gov/cdrh/safety/072905-tracheal.html>).