DOI: https://doi.org/10.30789/rcneumologia.v37.n1.2025.750

Síndrome de Kartagener completo diagnosticado en la edad adulta. Reporte de caso

Complete Kartagener Syndrome Diagnosed in Adulthood. Case report

Luis Alejandro López-Yepes MD, MSc[1]; Ana Lucía Urrutia Brán, MD, MSc[2].

Resumen

Se presentan dos casos clínicos, el primero es el de una paciente de 48 años de edad, quien presenta infecciones de repetición de vía aérea superior tipo sinusitis crónica y otitis media aguda, además de varios episodios de neumonía en la infancia, que requirieron ingreso hospitalario para antibioterapia intravenosa. Además, la paciente había intentado quedar embarazada hace varios años sin haberlo conseguido. Consultó a neumología por dicho cuadro, llegando al diagnóstico de bronquiectasias bilaterales, sinusitis crónica y *situs inversus*, diagnóstico de síndrome de Kartagener completo.

El segundo caso es el de un paciente masculino de 36 años de edad, con antecedentes de infecciones rinosinusales y neumonías de repetición quien consulta por neumonía grave, con insuficiencia respiratoria aguda hipoxémica secundaria. Se discuten el diagnóstico, tratamiento y pronóstico de la enfermedad.

Palabras clave: síndrome de Kartagener; desorden de motilidad ciliar; bronquiectasias. dextrocardia; *situs inversus*.

Abstract

The first clinical case is that of a 48-year-old female patient who presents with recurrent upper airway infections such as chronic sinusitis and acute otitis media, as well as several episodes of pneumonia in childhood, which required hospital admission for intravenous antibiotic therapy. In addition, the patient had tried to get pregnant several years

[1] Neumólogo, Hospital de Referencia Nacional de Enfermedades Respiratorias (HRNER), Hospital El Pilar y clínica privada. Ciudad de Guatemala, Guatemala. ORCID 0000-0002-5826-7280

[2] Médica Nutrióloga, MSc. en Epidemiologia y Estadística, clínica privada. Ciudad de Guatemala, Guatemala. ORCID 0000-0003-2984-252X

Autor de correspondencia:
Luis Alejandro López-Yepes
Correo electrónico: dr.lopezyepes@yahoo.com

Recibido: 9 de julio de 2023
Aceptado: 10 de octubre de 2024

ago without success. He consulted a pulmonologist for this condition, reaching the diagnosis of bilateral bronchiectasis, chronic sinusitis, and situs inversus, a diagnosis of complete Kartagener syndrome.

The second case is a 36-year-old male patient with a history of rhinosinus infections and recurrent pneumonia who presents with severe pneumonia with secondary hypoxemic acute respiratory failure. The diagnosis, treatment, and prognosis of the disease are discussed.

Keywords: Kartagener syndrome; ciliary motility disorders; bronchiectasis. Dextrocardia; situs inversus.

Introducción

El síndrome de Kartagener consiste en la presencia de dextrocardia en su forma parcial o de dextrocardia y levorotación del hígado y dextrorotación esplénica y estomacal, en su forma completa. El síndrome clínico se describió tras la presentación de cuatro casos en 1933 y, posterior a ello, con el advenimiento de la microscopia electrónica y los estudios de ADN, se han detectado las anomalías fenotípicas en los brazos de dineína de los cilios y varias mutaciones genéticas, asociadas a variantes clínicas parciales o completas del síndrome. Se caracteriza por la presencia de infecciones respiratoritas de repetición, con probabilidades de cronificarse y de colonización de la vía aérea; las manifestaciones clínicas pueden darse en forma de sinusitis aguda o crónica, otitis media aguda, colonización progresiva del árbol bronquial, bronquiectasias y embarazos ectópicos o infertilidad. El diagnóstico puede realizarse de forma clínica y radiológica, si las manifestaciones son características y concluyentes. En casos de presentación clínica incompleta, puede ser necesario realizar estudios de motilidad ciliar por microscopia electrónica o estudios genéticos. El tratamiento suele dirigirse al manejo de las complicaciones clínicas secundarias, como el tratamiento de las infecciones respiratorias, la fisioterapia respiratoria, y la prevención de infecciones o colonizaciones sinusales o de las bronquiectasias. Es importante tener en cuenta la combinación de manifestaciones sindrómicas en su conjunto en los pacientes, para intentar hacer diagnósticos precoces y más oportunos, con el beneficio que ello implica en su pronóstico.

Reporte de caso

Caso uno

Paciente femenina de 48 años de edad, originaria y residente de la Ciudad de Guatemala, enfermera de profesión, soltera, no ha podido quedar embarazada a pesar de varios intentos, con antecedentes médicos de rinosinusitis, otitis medias agudas y episodios de neumonías de repetición desde la infancia. No fumadora, sin antecedente de exposición al humo de leña, tóxicos, ni antecedentes de colagenopatías. Sin antecedentes familiares relevantes. Consulta a neumología para estudiar la causa de las infecciones de vías respiratorias de repetición. En rayos X de tórax se detectan signos de atrapamiento aéreo, imágenes cavitadas en ambos ápices pulmonares, algunas con aspecto de bronquiectasias, con elevación del hemidiafragma izquierdo, gas en hipocondrio derecho y radiopacidad infradiafragmática izquierda, por lo que se solicita TAC de tórax y abdomen para una mejor valoración. En ella se detecta una dextrocardia, con una dextrorotación de los vasos supraaórticos, bronquiectasias biapicales y *situs inversus*, con rotación del hígado a la izquierda y del bazo a la derecha. Ver figuras 1 a 4.

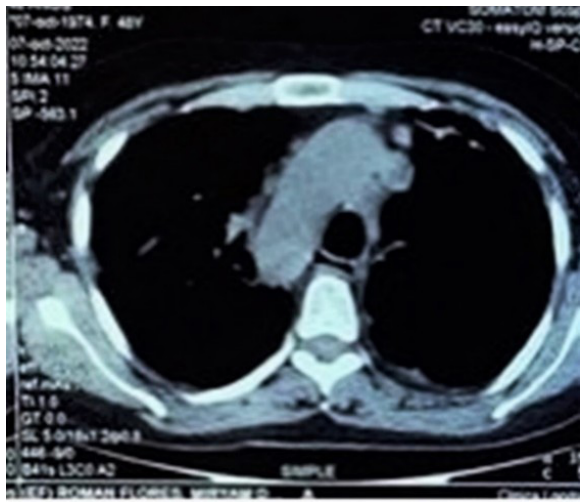

Figura 1. Arco aórtico con rama ascendente a la izquierda y rama descendente a la derecha del paciente. Vena cava superior a la izquierda de la paciente.

Figura 2. Bronquiectasias biapicales y cavernas pulmonares.

Figura 3. Bronquiectasias biapicales y medias.

Figura 4. Levorotación hepática y dextrorotación gástrica y esplénica.

En la espirometría la paciente presentó un patrón obstructivo leve, con los siguientes parámetros: FVC 80 % FEV1 72 % IT: 68 % MMFF 25-75 %: 62 %. Se realizó ecocardiograma transtorácico que confirma la dextrorotación cardíaca, sin alteraciones estructurales a ningún nivel y función cardíaca preservada. Las pruebas de función hepática, renal, tiroideas, autoinmunes y de coagulación son normales. El diagnóstico se alcanzó con las imágenes tomográficas de dextrorotación cardíaca, gástrica y esplénica, y la levorotación hepática, junto con la presencia de bronquiectasias pulmonares bilaterales de predominio apical e infecciones respiratorias de repetición neumónicas, sinusales y de oído medio, además de la infertilidad.

El tratamiento de la enfermedad se ha basado en las patologías desarrolladas hasta el momento, y se ha enfocado principalmente en el manejo de las bronquiectasias, con tratamiento broncodilatador con LAMA y LABA, evitando el uso de corticoides inhalados (por el riesgo de sobreinfección bacteriana en estos casos), el tratamiento con lavados nasales profundos para evitar el desarrollo de sinusitis y otitis medias, así como fisioterapia respiratoria y el manejo de la higiene de la vía aérea, evitando contagios con gérmenes multiresistentes colonizadores. Las agudizaciones se han tratado con antibioterapia inhalada con amikacina, además de antibioterapia intravenosa combinada de amplio espectro, para cubrir los gérmenes aislados en los cultivos de esputo. De momento, la paciente no ha desarrollado colonización bacteriana de sus bronquiectasias ni de senos paranasales, por lo que no ha requerido antibioterapia crónica inhalada u oral.

Caso dos

Paciente varón de 36 años de edad, residente de la Ciudad de Guatemala, conductor de camiones pesados hace varios años, no fumador, expuesto a humo de leña hasta sus diez años de edad, con antecedentes de infecciones rinosinusales y neumonías de repetición, todas ellas tratadas de forma ambulatoria por su médico de cabecera. No había necesitado ingresos hospitalarios y, por la escasez de recursos económicos, no se había realizado estudios radiológicos previamente. Consulta a nuestro hospital por un nuevo cuadro de neumonía grave, con insuficiencia respiratoria aguda hipoxémica

secundaria. Al examen físico se detectó SpO2 basal: 78 % FC basal: 124 lpm PA: 110/70 mmHg, un punto de impulsión máxima del corazón en el quinto espacio intercostal de la línea medioclavicular derecha, crepitantes bibasales, roncus y sibilancias difusas bilaterales, acropaquias y desnutrición moderada. En los estudios de ingreso se documentó un patrón intersticial bilateral y atrapamiento aéreo graves, además de probable *situs inversus* del corazón y los órganos abdominales, por lo que se completa el estudio de imagen con una TAC de tórax (Ver figuras 5, 6 y 7). Asimismo, al salir de la crisis aguda de broncoespasmo, secundaria a la sobreinfección de sus bronquiectasias, se realizó una espirometría con test broncodilatador que reveló una FVC 58 % FEV1 28 % IT: 56 % MMFF 25-75 %: 22 %. Patrón mixto con obstrucción muy severa al flujo aéreo. Se documentó que el paciente ya tenía una insuficiencia respiratoria hipoxémica crónica de base, con una colonización del esputo por *Klebsiella ozaenae* multiresistente, sensible a cefalosporinas, aminoglucósidos y carbapenémicos. Se administró antibioterapia con amikacina intravenosa y nebulizada, así como meropenem intravenoso, y nebulizaciones con fisioterapia respiratoria durante 21 días. Tuvo una buena respuesta al tratamiento, por lo tanto recibió el alta con oxigenoterapia continua domiciliaria, broncodilatación dual con LAMA/LABA y fisioterapia e higiene respiratorias.

Figura 5. Rayos X de tórax posteroanterior. Se observa una dextrorotación de la silueta cardíaca, con un patrón intersticial bilateral de predominio basal, atrapamiento aéreo grave, inversión de la opacidad hepática abdominal a la izquierda y de las burbujas gástrica y colónica, a la derecha del paciente.

Figura 6. Bronquiectasias bilaterales de predominio en lóbulo medio, língula y ambos lóbulos inferiores. Dextrorotación cardíaca.

Figura 7. Inversión de los órganos abdominales, con el hígado a la izquierda del paciente y el bazo y estómago a su derecha.

Discusión

El síndrome de Kartagener se conoce como una tríada formada por *situs inversus*, bronquiectasias y sinusitis crónica. El *situs inversus* puede afectar únicamente al corazón (parcial) o afectar también a las vísceras abdominales, denominado *situs inversus* total (1).

Su incidencia se estima aproximadamente en 1 de cada 15.000 nacimientos y en alguna bibliografía, 1 en 32.000. En el año de 1904 Sievert la describió por primera vez, pero fue hasta el año 1933 que Kartagener describió y reportó cuatro casos, en los cuales reconoció la asociación de los elementos de la tríada. Más adelante con el uso de la microscopia electrónica, se descubrió que los pacientes con este síndrome presentaban alteraciones funcionales y estructurales en los cilios, produciendo una discinesia ciliar primaria (DCP) (2). La DCP es un trastorno genético autosómico recesivo en el cual los cilios presentan alteraciones funcionales y estructurales, lo que produce una movilidad ciliar inefectiva o no coordinada, teniendo como consecuencias la dificultad respiratoria neonatal e infecciones recurrentes del tracto respiratorio superior e inferior. El 50% de los casos de DCP se presenta como síndrome de Kartagener completo. En este síndrome se han encontrado mutaciones en múltiples genes; las más frecuentes y más estudiadas son las que se encuentran en los genes que codifican para la dineína 1 en su cadena intermedia y la dineína 5 en su cadena pesada. La presencia de *situs inversus* total se relaciona con mutaciones de la cadena pesada de dineína 11. El citoesqueleto de los cilios de la vía respiratoria, así como los que movilizan las vísceras en el período embrionario, está constituido por un axonema de microtúbulos y dineína, siendo esta última la afectada de forma parcial o total, dando lugar a un movimiento anormal parcial (discinesia) o total (acinesia), con el consiguiente desarrollo de *situs inversus* parcial o total (3).

Clínicamente, en la vía aérea superior, los pacientes presentan rinorrea crónica desde la infancia, otitis medias agudas de repetición, otitis media crónica, membrana timpánica retraída con movilidad disminuida y efusión del oído medio, timpanoesclerosis, colesteatoma, queratosis obliterante y sinusitis crónica. En la vía aérea inferior, los pacientes suelen presentar neumonías recurrentes y bronquiectasias bilaterales. Además, los pacientes pueden presentar infertilidad o en algunas mujeres embarazo ectópico (3). El diagnóstico se basa principalmente en la clínica, con la presencia de infecciones respiratorias recurrentes, el hallazgo radiológico de *situs inversus* ya sea parcial o total y las bronquiectasias. Las bronquiectasias pueden estar presentes hasta en el 80 % de los casos reportados,

siendo más frecuentes cuanto mayor sea la edad del sujeto. La sinusitis crónica es también muy frecuente, y se relaciona muchas veces con hipoplasia de los senos paranasales, principalmente el seno frontal (2).

En los casos de DCP, que no presenten la tríada del síndrome de Kartagener, se utilizan varias pruebas para confirmar el diagnóstico. Entre las pruebas se encuentran la medición de óxido nítrico nasal, la prueba de sacarina y la medición del patrón de latido ciliar, que tiene una sensibilidad y especificidad mayor del 90 %. La microscopia electrónica permite el estudio del citoesqueleto del cilio, valorando la desestructuración de los microtúbulos y la ausencia parcial o total de la dineína en el axonema, pudiendo alcanzar una especificidad del 100 %; sin embargo, la prueba es muy costosa y sólo algunos centros especializados cuentan con ella (3). Los estudios genéticos que muestran alteración en los genes DNAH5 o DNAI1 son de utilidad, aunque están en investigación; no obstante, no es necesario realizarlos de forma rutinaria cuando el cuadro clínico y radiológico es característico, según la guía de práctica clínica de la Sociedad Europea Respiratoria (7).

Actualmente no existe un tratamiento específico para el manejo de esta patología, por lo que las estrategias terapéuticas son extrapoladas de otras enfermedades crónicas con sintomatología respiratoria como la fibrosis quística. Las sociedades europeas y americanas recomiendan la higiene constante de la vía aérea, con técnicas de fisioterapia respiratoria y nebulizaciones con DNA girasa o solución salina hipertónica. También recomiendan evitar la exposición a humo, polvo, agentes químicos volátiles laborales o domésticos, la prevención de infecciones respiratorias con el uso de mascarilla en espacios cerrados o con hacinamiento, y la vacunación contra influenza y neumococo en todos los pacientes. Además, como parte del seguimiento, se recomienda la toma de cultivos de esputo cada tres meses (4).

Para las agudizaciones infecciosas respiratorias con sobreinfección de las bronquiectasias, se deben utilizar antibióticos de forma temprana, ajustados a las sensibilidades previas, según los antibiogramas previos realizados al paciente. En general, la antibioterapia debe durar 14 a 21 días, y se debe valorar el uso de combinaciones de antibióticos, para evitar el desarrollo de resistencias. Los gérmenes que con mayor frecuencia generan las exacerbaciones son el *Staphilococcus aureus*, *Pseudomonas aeruginosa*, bacilos gram negativos no fermentadores, *Haemophilus influenzae* y *Streptococcus pneumoniae*. También son frecuentes las infecciones causadas por micobacterias tuberculosas y no tuberculosas y las infecciones fúngicas, como la aspergilosis pulmonar. No hay evidencia suficiente para recomendar el uso profiláctico de antibioterapia, salvo con la azitromicina, que puede ser de utilidad para reducir la inflamación crónica y el número de exacerbaciones, aunque debe utilizarse con cautela, por el riesgo de desarrollar infecciones por micobacterias atípicas resistentes a macrólidos. Si existe colonización por *P. aeruginosa*, se debe intentar su erradicación con antibioterapia inhalada como tobramicina, colistina o amikacina, o con antibioterapia sistémica combinada. No se aconseja el uso rutinario de glucocorticoides inhalados, dado el riesgo incrementado de sobreinfección de las bronquiectasias (5).

El seguimiento de estos pacientes debe ser regular para evaluar la sintomatología y deben realizarse estudios de espirometría e imagen de forma anual, y estudios de pletismografía y difusión pulmonares, cada uno a dos años, variando la frecuencia de su realización, según la dinámica que tenga el comportamiento de la función pulmonar en el estudio espirométrico de rutina. Las manifestaciones extrapulmonares como episodios de otitis media aguda y sinusitis aguda o crónica, suelen requerir el uso de antibióticos. Aproximadamente la mitad de los pacientes con DCP puede tener infertilidad, debido a alteraciones en la motilidad de los espermatozoides o de los cilios de las trompas de Falopio, en hombres y mujeres, respectivamente. Además, se ha relacionado también con una mayor probabilidad de embarazo ectópico. El diagnóstico diferencial incluye causas adquiridas de bronquiectasias (EPOC), tumores, impactación mucosa, aspiración de cuerpo extraño), causas congénitas como la fibrosis quística o el déficit de alfa 1 antitripsina, colagenopatías e inmunodecifiencias congénitas o adquiridas (5).

El pronóstico puede ser fatal si se retrasa el trasplante pulmonar cuando esté indicado. El trasplante bilateral de pulmones suele ser la mejor opción en los casos sin cardiopatías congénitas concomitantes (3). A pesar de que suele tener una evolución clínica más benigna que

la fibrosis quística u otras causas de bronquiectasias (algunos pacientes han llegado a vivir 75 años), la supervivencia y calidad de vida están supeditadas en gran medida a los cuidados de fisioterapia e higiene respiratorias, así como a la prevención de infecciones crónicas de las bronquiectasias. El pronóstico empeora si los pacientes tienen cardiopatías congénitas asociadas (6).

Conclusiones

El síndrome de Kartagener tiene una baja prevalencia, puede manifestarse en sus formas parciales o completas. El diagnóstico puede alcanzarse con los resultados clínicos y radiológicos característicos, si bien en casos dudosos o incompletos, puede ser útil el uso de técnicas genotípicas o de microscopia electrónica para confirmarlo. El tratamiento se basa en la rehabilitación pulmonar, la prevención de infecciones y colonización de las bronquiectasias, el apoyo en el manejo de la infertilidad, el manejo de las cardiopatías congénitas, si coexisten, y el trasplante pulmonar oportuno si llegase a estar indicado (3,5).

Conflicto de interés. Los autores no presentan conflictos de interés.

Disponibilidad de datos. Los datos descritos y analizados en estos dos casos clínicos no están disponibles de forma pública, pues se trata de información personal y privada de los pacientes, pero se puede disponer de ellos a través del autor de correspondencia, en su expediente clínico.

Contribución de los autores. Los dos autores contribuyeron en la obtención, descripción y análisis de los datos, así como la redacción y las revisiones bibliográficas del presente trabajo.

Referencias

1. Caballero Iglesias R, Sánchez López F; Alcázar Iribarren M. Síndrome de Kartagener. Imagen diagnóstica. 2012 enero-junio;3(1):32-33. doi: 10.1016/S2171-3669(12)70048-3.

2. Gutiérrez Zúñiga D, Solarte-Bothe D, Celis Preciado CA. Síndrome de Kartagener: reporte de un caso y revisión de la literatura. Universitas Médica. 2017;58(1):1-9. doi: https://doi.org/10.11144/Javeriana.umed58-1.kart

3. Tkebuchava T, Niederhauser U, Weder W, et al. Kartagener's syndrome: clinical presentation and cardiosurgical aspects. Ann Thorac Surg. 1996;62(5):1474-1479. doi: 10.1016/0003-4975(96)00493-6

4. Barker AF. Bronchiectasis. N Engl J Med. 2002;346(18):1383-1393. doi: 10.1056/NEJMra012519

5. Pasteur MC, Helliwell SM, Houghton SJ, et al. An investigation into causative factors in patients with bronchiectasis. Am J Respir Crit Care Med. 2000;162(4 Pt 1):1277-1284. doi: 10.1164/ajrccm.162.4.9906120

6. Graeter T, Schäfers HJ, Wahlers T, Borst HG. Lung transplantation in Kartagener's syndrome. J Heart Lung Transplant. 1994 Jul-Aug;13(4):724-6. PMID: 7947891.

7. Barbato A, Frischer T, Kuehni CE, Snijders D, Azevedo I, Baktai G, et al. Primary ciliary dyskinesia: A consensus statement on diagnostic and treatment approaches in children. Eur Respir J. 2009 Dec;34(6):1264-76. doi: 10.1183/09031936.00176608