



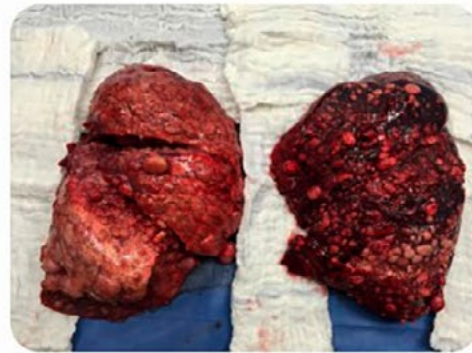
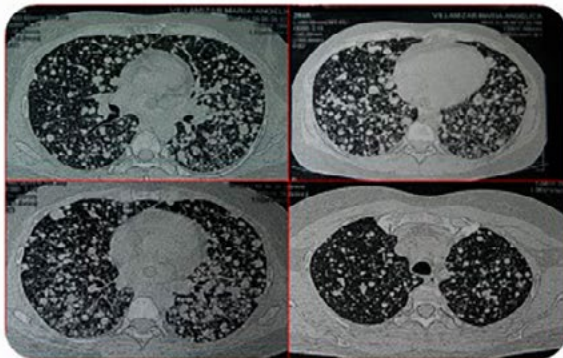
TRASPLANTE PULMONAR POR LEIOMIOMATOSIS METASTÁSICA PULMONAR BENIGNA : UNA RARA ENTIDAD

Autores: Ricardo Zapata⁽¹⁾, Maribel Ocampo⁽²⁾, Carlos Saldarriaga⁽¹⁾, Héctor Ortega⁽³⁾, Gustavo Roncancio⁽⁴⁾, Camilo Montoya⁽¹⁾, Alejandro Londoño⁽³⁾,
(1) Cirujano de tórax, (2) Residente cirugía general (3) Neumólogo (4) Infectólogo
Clínica CardioVid, Medellín, Antioquia

INTRODUCCIÓN: La leiomiomatosis benigna metastásica, descrita por primera vez en 1939, afecta principalmente a mujeres en edad reproductiva con antecedente de miomatosis uterina y un procedimiento quirúrgico asociado al manejo. En general las lesiones son descubiertas incidentalmente y la enfermedad tiene un curso clínico indolente; los pulmones son el sitio más frecuente de metástasis; síntomas como tos, dolor torácico y disnea han sido descritos. En las imágenes se aprecian principalmente múltiples nódulos, a su vez, masas pulmonares cavitadas, patrón miliar y enfermedad intersticial han sido reportados.

OBJETIVO: Describir el trasplante pulmonar como manejo alternativo en pacientes con leiomiomatosis pulmonar benigna metastásica con fracaso al tratamiento médico y progresión a enfermedad pulmonar avanzada.

MATERIALES Y METODOS: Reporte de caso, descriptivo



RESULTADO Femenina de 39 años con antecedente quirúrgico de miomectomía por miomas uterinos, dos años después debuta con enfermedad pulmonar caracterizada por patrón nodular bilateral y progresión de esta a la falla ventilatoria a pesar de manejo médico durante 7 años con progestágenos y sirolimus; por lo cual se propuso el trasplante bipulmonar como última opción terapéutica, con muy buena evolución posquirúrgica y supervivencia luego de 4 años de ser trasplantada.

CONCLUSIONES: La leiomiomatosis metastásica pulmonar benigna es una entidad rara, con menos de 100 casos publicados, hasta el momento no se ha encontrado una publicación referente al trasplante pulmonar como parte del manejo en aquellas pacientes con progresión a la falla ventilatoria y fracaso al manejo médico por lo cual es de vital importancia dar a conocer los buenos resultados obtenidos con dicha paciente y proponerlo como opción terapéutica. Esta patología debe considerarse en cualquier paciente asintomática con múltiples nódulos pulmonares e historia de un útero leiomiomatoso.

Referencias:

- (1) Miller J, Shoni M, Segert C, Leberthal A, Godlecki J, McNamee C. Benign metastasizing leiomyomas to the lungs: an institutional case series and a review of the recent literature. *Ann Thorac Surg* 2016;101(1): 253-8.
- (2) E.Y. Ki, S.J. Hwang, K.H. Lee, et al Benign metastasizing leiomyoma of the lung *World J Surg Oncol*, 11 (1) (2013), pp. 1-7
- (3) A.S. Rege, J.A. Snyder, W.J. Scott, Benign metastasizing leiomyoma: a rare cause of multiple pulmonary nodules, *Ann. Thorac. Surg.* 93 (6) (2012 Jun) e148-e151,