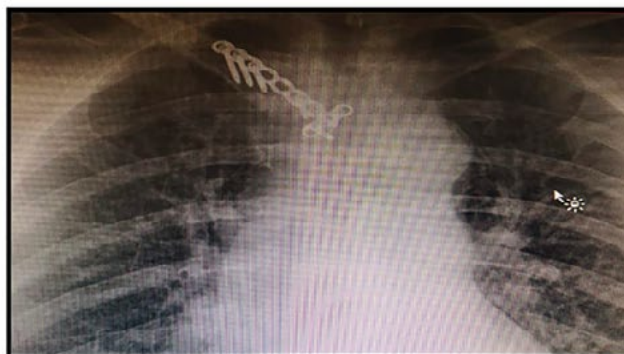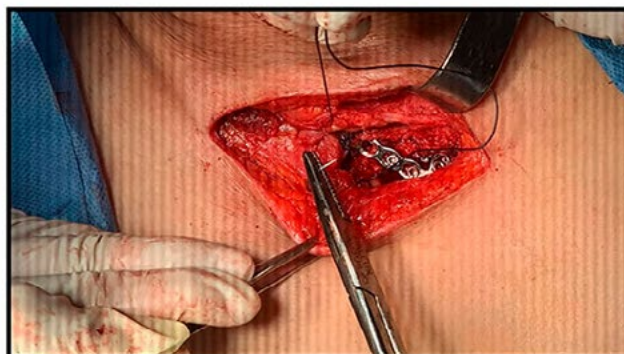
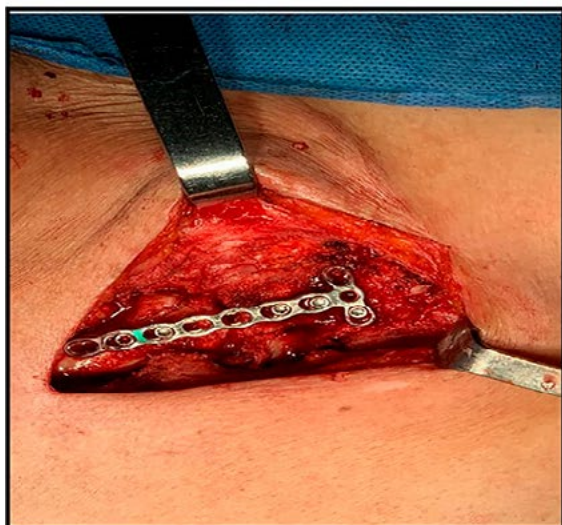


Título: Luxación anterior articulación esternoclavicular: un reto terapéutico (Reporte de Caso)

*Paula Torres Gómez, Fiamma Vasquez, Juan Pablo Villate, Mauricio Pelaez, Lizeth Rodríguez
Hospital Universitario Mayor - Mederi*

La luxación crónica con desplazamiento anterior de la articulación esternoclavicular postraumática, es una lesión con baja frecuencia. Dada su localización y mecánica, se considera inestable de forma inherente, y compleja por la estrecha relación con estructuras vasculares. No hay un estándar establecido de manejo, temporalidad, o especialidad a cargo.

Materiales: Abordaje supraclavicular: Incisión cervical anterior derecha, con identificación, reducción y fijación de la luxación.



Paciente de 77 años, cuadro 10 meses dolor crónico, a nivel extremidad superior derecha, secundario a caída de su propia altura, con luxación con desplazamiento anterior de la articulación esternoclavicular, manejada extrahospitalariamente con inmovilización, persiste sintomática, a pesar de manejo analgésico óptimo.

Abordaje supraclavicular, a través de incisión cervical anterior derecha, logrando reducción de la luxación, fijación con placa DCP y reconstrucción ligamentaria. Se realiza cirugía, sin complicaciones, alta temprana (6 Horas desde ingreso), control imagenológico favorable, resolución de síntomas y recuperación de la función de la extremidad superior.

La luxación con desplazamiento anterior articulación esternoclavicular es una patología infrecuente, con poca literatura descrita. En pacientes con lesiones crónicas, que persisten con dolor y limitación funcional, el manejo quirúrgico constituye una alternativa terapéutica segura y favorable.