

Neurofibroma de tráquea

Neurofibroma of the trachea

Alejandra Cañas, MD.⁽¹⁾

Hombre de 28 años, con 6 meses de tos y hemoptisis, con múltiples consultas por urgencias.

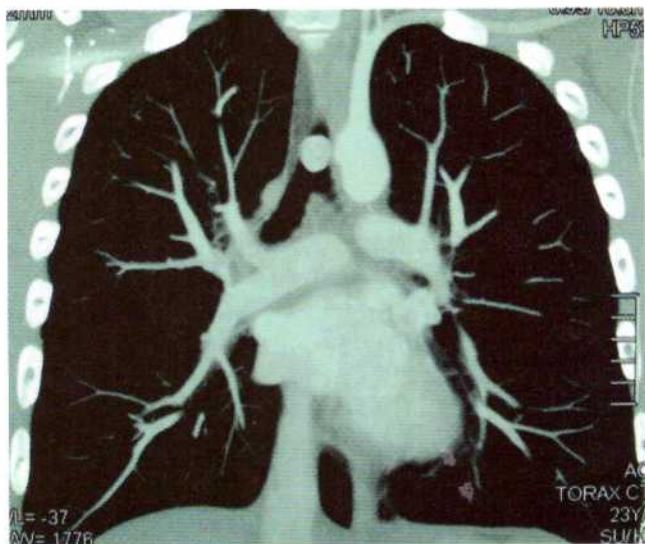


Figura 1. Corte coronal en TAC de tórax.

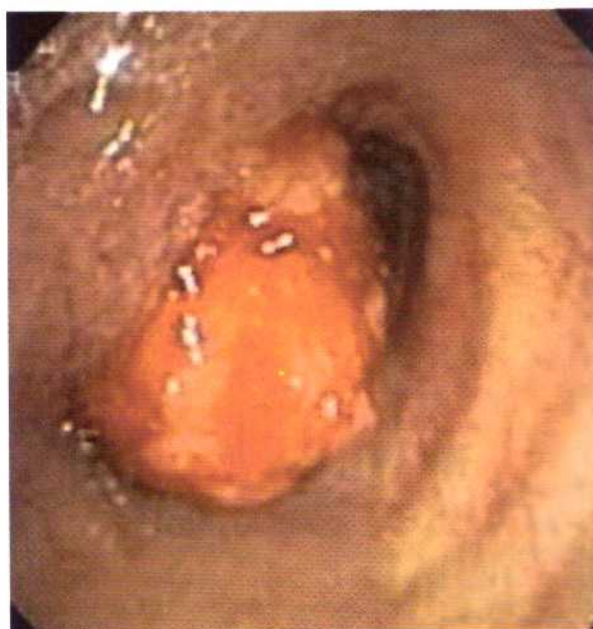

Figura 2. Masa exofítica en pared lateral izquierda de la tráquea que obstruye el 90% de la luz.

⁽¹⁾ Internista, Neumóloga. Unidad de Neumología, Hospital Universitario San Ignacio. Pontificia Universidad Javeriana. Bogotá, Colombia.

Correspondencia: alejandra.canas@javeriana.edu.co

Recibido: octubre 3 de 2012. **Aceptado:** octubre 24 de 2012.



Figura 3. Pieza de resección por broncoscopia rígida.

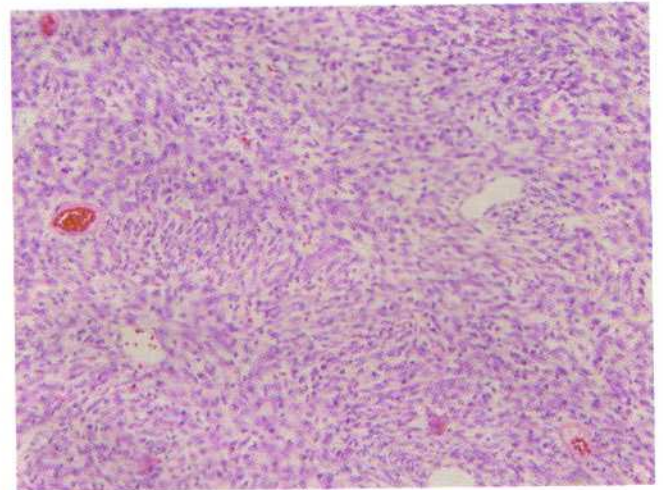


Figura 4. Lesión mesenquimal revestida por epitelio respiratorio y constituida por población mixta de células fusiformes y epitelioides entremezcladas, sin áreas de necrosis o hemorragia, hasta con 5 mitosis/50 campos, índice Ki67 (proliferación celular) menor al 3%; inmunohistoquímica con positividad para S100, compatible con tumor de la vaina neural periférica de bajo grado de malignidad.