

Secuelas de tuberculosis endobronquial

Endobronchial tuberculosis sequelae

ALEJANDRA CAÑAS, MD.

Internista, Neumóloga. Unidad de Neumología, Departamento de Medicina Interna, Hospital Universitario San Ignacio. Pontificia Universidad Javeriana. Bogotá, Colombia.

Correspondencia: Alejandra Cañas. Correo electrónico: alejandra.canas@javeriana.edu.co

Recibido: 07-03-2013. Aceptado: 8-05-2013.

Paciente de género femenino, de 46 años con antecedente de tuberculosis pulmonar tratada hace diez años, quien consultó por disnea y estridor.

En la broncoscopia se documentó estenosis crítica del bronquio fuente derecho (flecha). Se realizó dilatación con balón neumático y láser, con lo cual se logró la recanalización parcial y la mejoría de los síntomas.

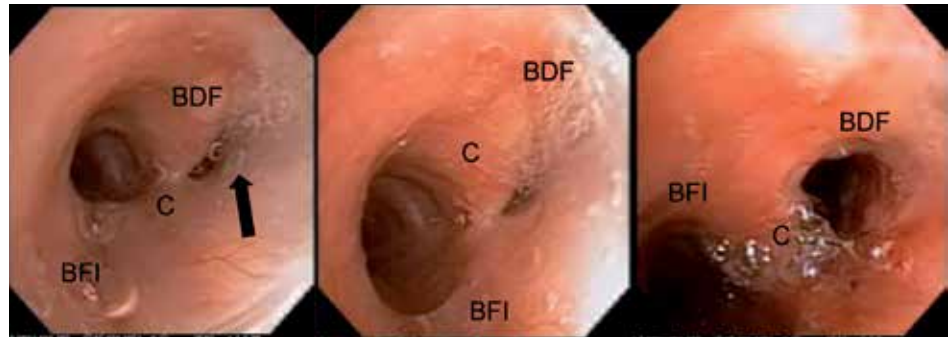


Figura. BFI: bronquio fuente izquierdo; BFD: bronquio fuente derecho; C: carina principal.