

Uso de los colgajos musculares en la enfermedad pleuropulmonar infecciosa complicada

Antonio L. Visbal, MD*; Marcel Quintero, MD**; Juan C. Garzón MD***; Carlos Garavito, MD****; Felipe Castañeda, MD*****; Carlos Rodríguez, MD*****

RESUMEN

Objetivo: describir los resultados de la aplicación de los colgajos musculares en el tratamiento de las enfermedades pleuropulmonares infecciosas complicadas.

Materiales y métodos: de agosto 1 del 2002 a julio 31 del 2003, 70 pacientes han requerido tratamiento quirúrgico para el manejo de enfermedades pleuropulmonares infecciosas complicadas en el Hospital Santa Clara, Bogotá, D.C. Durante su evolución, 10 pacientes han requerido rotación intratorácica de colgajos musculares y han sido seguidos prospectivamente.

Resultados: la muestra está compuesta de ocho pacientes hombres y dos mujeres; edad media de 57 años (35 a 79 años). Dos pacientes fueron intervenidos previamente en otra institución y llegaron con una Ventana de Eloesser sobreinfectada. En nueve de 10 pacientes había presencia de pus en la cavidad torácica al momento de rotar el colgajo. La indicación para el colgajo muscular terapéutico fue cierre de fístulas broncopleurales en cuatro pacientes, cierre fístula parenquimatosas pulmonares múltiples y manejo del espacio pleural infectado en dos pacientes y cierre de fístula esofágica en un paciente. En tres pacientes se realizó cubrimiento del muñón bronquial profiláctico. El serrato fue rotado en cinco pacientes, el serrato con la mitad superior del dorsal en tres, y el serrato con dorsal y el octavo intercostal en un paciente respectivamente; y se requirieron ocho procedimientos promedios para el control de la infección (rango 1 a 22 procedimientos por paciente). El tiempo de hospitalización medio fue 25 días (14 a 60), todos los pacientes requirieron ventilación mecánica en el postoperatorio. La mortalidad fue del 20% (2 de 10 pacientes). Al seguimiento dos pacientes han fallecido, uno de ellos con el tórax abierto sin control de la infección. Seis pacientes (60%) han evolucionado satisfactoriamente, sin evidencia de fístula o infección al seguimiento.

Conclusión: los colgajos musculares son un método efectivo en el manejo de enfermedades pleuropulmonares infecciosas complicadas. Su uso se recomienda en pacientes con empiema en los que se requiere resección pulmonar mayor por compromiso del parénquima pulmonar.

ABSTRACT

Objective: to describe the results of applying muscle flaps in the treatment of complex infectious pleuropulmonary diseases.

Materials and methods: From August 1, 2002 to July 31, 2003, 70 patients required surgical treatment for the management of complex infectious pleuropulmonary diseases at the Hospital Santa Clara, in Bogota D.C. Them of these patients have required intra-thoracic rotation of muscle flaps and have been prospectively followed.

Results: this sample is composed of 8 man and 2 women, mean age 57 years (range 35 –79). Two patients had previously been treated in other institution and arrived with an infected Eloesser Window. Nine of 10 patients had pus in their thoracic cavities at the moment of surgical intervention. The indication for muscle flap use were: bronchopleural fistula closure in 4 patients, management of residual infected pleural space with multiple parenchymatous fistulas in 2 patients, and management of esophageal fistula in 1 patient. Three patients had prophylactic coverures of the bronchial stump. Serratus was rotated in 5 patients, serratus and superior half of the dorsalis mayor in 3, serratus plus dorsalis, and 8th intercostals muscle in 1 patient each. A mean of 8 surgical procedures were required for infection control (range 1 to 22 procedures per patient). Mean hospital stay was 25 days (14 to 60), mechanical ventilatory support was required in all patients. At last follow-up, 2 patients are dead; one of them with an open thorax and with active infection. Six patients (60%) have a satisfactory evolution without evidence of fistula or infection.

Conclusion: muscle flaps are an effective method for the management of complex infectious pleuropulmonary diseases; and are recommended when mayor pulmonary resection is required for the treatment of empyema.

* Médico Cirujano de Tórax - Jefe de Cirugía Hospital Santa Clara - Bogotá.

** Fellow Cirugía Tórax - Hospital Santa Clara - Bogotá.

*** Fellow Cirugía Tórax - Hospital Santa Clara - Bogotá.

**** Fellow Cirugía Tórax - Hospital Santa Clara - Bogotá.

***** Médico Cirujano de Tórax - Hospital Santa Clara y Hospital Militar Central - Bogotá.

***** Médico Cirujano de Tórax - Hospital Santa Clara - Bogotá.

Departamento de Cirugía Hospital Santa Clara, ESE.

INTRODUCCIÓN

El empiema, definido como presencia de pus en la cavidad pleural, es una enfermedad mortal si no se trata tempranamente y de forma agresiva con antibióticos parenterales, drenaje adecuado de la cavidad, remoción de los tejidos necróticos y obliteración de la cavidad pleural. Diferentes métodos para obliterar el espacio pleural residual han sido descritos, desde la toracoplastia (1), hasta la rotación de los colgajos musculares pediculados de vecindad (2). Los colgajos musculares pediculados se han descrito en el manejo de enfermedades pleuropulmonares complicadas como la aspergilosis pulmonar (3), la fístula broncopleurales (8), el empiema asociado con la fístula broncopleurales postneumonectomía (5), e infección esternoclavicular complicada (6). Se recomiendan para la cobertura profiláctica del bronquio en pacientes sometidos a terapia neoadyuvante, luego de una resección pulmonar mayor para evitar la fístula broncopleurales (7).

El objetivo del presente trabajo es describir los resultados de la aplicación de la transposición intra-torácica de los colgajos musculares pediculados por vecindad en el tratamiento de las enfermedades pleuropulmonares infecciosas complicadas en un centro nacional de referencia para el tratamiento de las enfermedades torácicas y la tuberculosis.

MATERIALES Y MÉTODOS

De agosto 1 del 2002 a julio 31 del 2003, 70 pacientes han requerido tratamiento quirúrgico para el manejo de enfermedades pleuropulmonares infecciosas complicadas en el Hospital Santa Clara, Bogotá, D.C. Durante el mismo período, 10 pacientes han requerido rotación intra-torácica de colgajos musculares y han sido seguidos prospectivamente. La muestra se dividió en siete pacientes terapéuticos, dado por la presencia de fístula broncopleurales, parenquimatosa o esofágica al momento de la cirugía, y tres profilácticos, en los cuales fue necesario practicar una resección pulmonar mayor por procesos infecciosos y ante el riesgo a desarrollar una fístula broncopleurales se decidió rotar el colgajo en el primer procedimiento quirúrgico.

En los pacientes del grupo terapéutico se usó la técnica descrita por Pairolero y asociados (2). En breve, una vez diagnosticada la presencia de fístula broncopleurales por clínica y broncoscopia, se practica una toracotomía por la incisión previa, se drena el pus de la cavidad torácica, se desbrida el tejido necrótico, se remodela el muñón bronquial. El colgajo muscu-

lar se construye basado en el pedículo torácico largo para el serrato, o el toraco-dorsal para el dorsal ancho (ambos músculos se pueden rotar según la disponibilidad y necesidad), y se introduce a la cavidad torácica por una minitoracotomía accesoria en el segundo o tercer espacio intercostal, resecando una porción costal para permitir la entrada del músculo a la cavidad sin compresión del pedículo (Figura 1). El muñón bronquial y las fístulas parenquimatosas se cubren con el músculo (Figura 2). El tórax se deja abierto y empacado con compresas en ácido hipocloroso en una dilución 1/1000. Luego de múltiples lavados y desbridamientos torácicos, una vez la cavidad se encuentra macroscópicamente limpia con tejido de granulación y cultivos pleurales negativos, se procede a cerrar el tórax llenando la cavidad con solución de antibióticos diluidos en suero fisiológico y cerrando la pared torácica por planos, según lo descrito por Clagget (8). En el paciente con fístula esofágica se drena la cavidad por una toracotomía bilateral y se cubre el defecto esofágico, previo cierre primario, envolviendo el área afectada con un colgajo de intercostal desarrollado a expensas del octavo paquete intercostal izquierdo según lo descrito por Alexander y asociados (9).

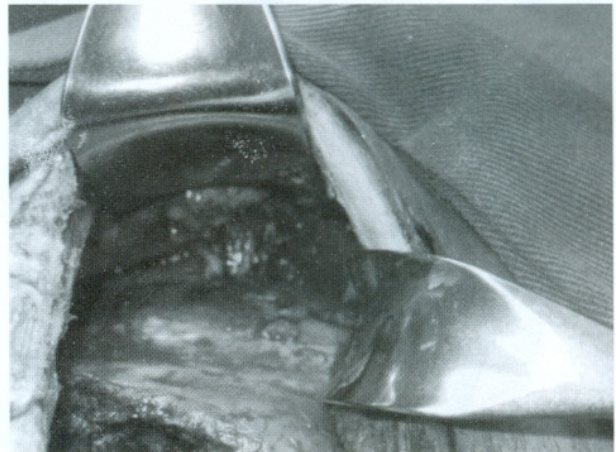


Figura 1. Obsérvese el flap pediculado ingresando a la cavidad torácica por una minitoracotomía en el segundo espacio intercostal.

En los siete pacientes del grupo terapéutico había presencia de pus en la cavidad pleural. En dos pacientes con empiema y fístula broncopleurales post resección pulmonar se remodeló el muñón bronquial y se rotó el serrato: el primero de ellos fue un paciente masculino de 75 años, con una fístula broncopleurales de un centímetro (cm) y empiema posterior a una neumonectomía derecha, a los 19 días de una resección completa de un carcinoma escamo-celular del pulmón IIIA N2 patológico con bordes de sección negativos; el segundo paciente presentó un empiema con fístula broncopleurales de 0.6 cm a los siete días

de una bilobectomía inferior derecha por un absceso pulmonar cavitado. En otros dos pacientes la indicación fue un empiema recurrente con fístula broncopleural de 0.5 y 0.6 cm luego de una decorticación y lobectomía inferior derecha por empiema. Ambos pacientes fueron remitidos a nuestra institución con drenaje activo de pus a través de una «Ventana de Eloesser» localizada en la cara anterior del tórax y colapso parcial del pulmón. En ambos se rotaron el serrato y la porción superior del dorsal. En otros dos pacientes, se usaron colgajos musculares para controlar el espacio pleural persistente y la presencia de fístulas del parénquima pulmonar (alvéolo-pleurales) luego de una decorticación por empiema. A uno de ellos se le había practicado una lobectomía inferior derecha 55 años previos al episodio actual. El último paciente del grupo terapéutico presentó un empiema secundario a filtración esofágica en una fundoplicatura Belsey Mark IV; y fue llevado a toracotomía bilateral, lavado de la cavidad, drenaje del empiema, sutura primaria de la fístula y rotación de un colgajo de intercostal para cubrir el área de la filtración.

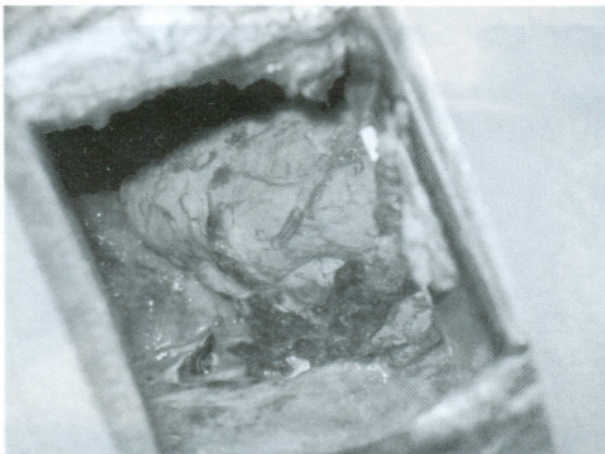


Figura 2. Colgajo muscular de serrato mayor colocado en la cavidad torácica cubriendo el muñón bronquial, observándose el pedículo vascular.

En el grupo de pacientes profilácticos el colgajo se rota inmediatamente terminada la resección pulmonar y se cierra el tórax o se deja abierto para cierre posterior de acuerdo al grado de contaminación de la cavidad torácica. A tres pacientes se les realizó cubrimiento del muñón bronquial profiláctico luego de resección pulmonar mayor. En dos de los pacientes por empiema y neumonía necrotizante, requiriendo una neumonectomía extrapleurales izquierda y una lobectomía inferior izquierda con decorticación. En el tercero se practicó una lobectomía inferior izquierda,

por bronquiectasias saculares, encontrándose infección activa y presencia de pus en todo el árbol traqueo-bronquial.

A todos los pacientes se les practicó una valoración por el grupo de soporte nutricional del Hospital Santa Clara y se manejaron con nutrición parenteral y enteral hiperproteica e hipercalórica en el perioperatorio. En todos los pacientes se colocó catéter peridural torácico para analgesia antes de la incisión y tubo de doble luz para intubación selectiva. La morbilidad se definió como cualquier complicación desarrollada durante la hospitalización. La mortalidad se definió como cualquier muerte ocurrida en los treinta primeros días postoperatorios o cualquier momento durante la misma hospitalización. El seguimiento se hizo prospectivo hasta el último control disponible al 15 de septiembre del 2002 o la muerte del paciente. El costo de la hospitalización de cada paciente fue obtenido del sistema contable del hospital.

RESULTADOS

La muestra está compuesta de ocho pacientes hombres y dos mujeres; edad media de 52 años (rango 35 a 79 años). En nueve de 10 pacientes había presencia de pus en la cavidad pleural al momento de la rotación de los colgajos. Los síntomas más frecuentes fueron tos y fiebre mayor a 38 grados (en nueve de 10 pacientes), disnea (en cinco pacientes), dolor pleurítico (en cinco pacientes) y esputo hemoptoico (en cuatro pacientes). Seis pacientes desarrollaron fístula aérea persistente de moderado a alto flujo evidenciada por burbujeo en el sistema de drenaje, en un paciente se demostró caída del nivel hidroaéreo en la radiografía del tórax y en otro un neumotórax a tensión. Las comorbilidades incluyeron desnutrición crónica de moderada a severa (ocho pacientes), tabaquismo de más de 20 paquetes años (seis pacientes), tuberculosis activa (cuatro pacientes), Enfermedad Pulmonar Obstructiva Crónica (EPOC) (cuatro pacientes), fármaco dependencia con pulmón de bazuco (dos pacientes), cáncer pulmonar (un paciente), endocarditis infecciosa (un paciente) y leucoencefalopatía postinfecciosa e inmunodeficiencia primaria en un paciente. Dos de los 10 pacientes eran oxígeno dependientes antes del ingreso al hospital.

Los colgajos musculares pediculados se rotaron por empiema con fístula broncopleural post-resección pulmonar mayor en dos pacientes; empiema persistente con fístula broncopleural posterior decorticación con lobectomía inferior derecha por empiema en dos pacientes; falta de expansión pulmonar con fístulas parenquimatosas-pleural posterior a decorticación

pulmonar por empiema en dos pacientes; empiema con fístula esofágica posterior a un procedimiento anti-reflujo en un paciente; y uso profiláctico en tres pacientes (Tabla 1). El serrato fue rotado en cinco pacientes, el serrato con la mitad superior del dorsal en tres, y el serrato con dorsal y el octavo intercostal en un paciente respectivamente. El número de procedimientos para el control de la infección varió de 1 a 22 por paciente durante la misma hospitalización, con ocho procedimientos promedio (11 procedimientos promedio en el grupo terapéutico (rango 1 a 22) y dos en el profiláctico). El tórax fue cerrado en la misma hospitalización en siete de diez pacientes. El tiempo de hospitalización promedio luego del uso de los colgajos fue 25 días (rango siete a 60); de 43 días en el grupo terapéutico (rango 15 a 45 días) y 16 en profiláctico (rango siete a 15 días). Todos los pacientes requirieron un promedio de 10 días de cuidados intensivos (UCI) (rango tres a 30) y ventilación mecánica 8 días (rango 0.5 a 30 días) en el postoperatorio. El tiempo de estancia promedio en UCI en el grupo terapéutico fue 11 días (rango cuatro a 30); y en el grupo profiláctico 4.5 días (rango tres a seis). En el grupo terapéutico el tiempo de ventilación mecánica promedio fue de 10 días (rango tres a 30 días); y en el grupo profiláctico tres días (rango 0.5 a cuatro días). Nueve pacientes requirieron soporte inotrópico en el postoperatorio. Siete pacientes presentaron complicaciones: fibrilación auricular en cuatro pacientes, neumonía en tres, atelectasia en dos, infección herida quirúrgica en dos, síndrome dificultad respiratoria en un paciente y fibrilación ventricular en un paciente. No hubo mortalidad intra-operatoria y dos pacientes fallecieron durante los treinta primeros días o en la misma hospitalización (mortalidad operatoria del 20%).

En detalle, en los dos pacientes con empiema y fístula broncopleural post resección pulmonar se remodeló el muñón bronquial y se rotó el serrato, requiriéndose 10 y 4 procedimientos de lavados torácicos con desbridamiento y cambios de vendaje con ácido hipocloroso para controlar el empiema y lograr el cierre de la cavidad torácica en la misma hospitalización, respectivamente. En los otros dos pacientes (remitidos con una Ventana de Eloesser anterior sobre infectada y colapso parcial del pulmón) la indicación fue empiema recurrente con fístula broncopleural posterior a una decorticación con lobectomía inferior derecha; y se rotaron el serrato y la porción superior del dorsal, requiriéndose 20 y 22 lavados torácicos con desbridamiento y cambios de vendajes torácicos con ácido hipocloroso, sin poderse cerrar la cavidad torácica por evidencia macroscópica de pus. En uno de ellos se descartó, y en el otro se comprobó, la presencia de fístula broncopleural por broncoscopia. En el primero, el cierre torácico fue posible a los dos meses de la rotación del colgajo muscular. En el segundo, se comprobó una tuberculosis activa, requiriendo manejo ambulatorio con cuidados de la herida durante 10 me-

ses, y tres hospitalizaciones más durante el mismo período. Debido al desarrollo de bronquiectasias sobre infectadas y pobre control de la fístula broncopleural en el remanente pulmonar se decidió completar la neumonectomía derecha por vía tras-mediastinal, falleciendo a los cinco días postoperatorios por una nueva fístula broncopleural en la carina. Uno de los pacientes en que se usó colgajos musculares para controlar el espacio pleural residual persistente y la presencia de fístulas parenquimatosas (alvéolo-pleural) posterior a decorticación por empiema, había sido sometido a una lobectomía inferior derecha hacía 55 años. En él, a pesar de presentar EPOC severo, fue posible cerrar el tórax y controlar el empiema luego de tres cambios de vendajes y lavados torácicos. Como complicación, desarrolló una infección de la herida quirúrgica por pseudomonas, manejado con antibióticos y medidas locales con mejoría. El otro paciente presentaba un pulmón de bazuco y nunca se pudo controlar las fístulas, se complicó con un síndrome de dificultad respiratorio del adulto, falleciendo a los treinta días de rotados los colgajos. El paciente tratado por la filtración esofágica desarrolló una fibrilación ventricular en el piso a los quince días de haberse rotado el colgajo, que no respondió a las maniobras de resucitación y falleció. La necropsia demostró ambas cavidades torácicas limpias, control de la infección, y cicatrización del área comprometida del esófago sin evidencia de filtración. En los tres pacientes con cubrimiento profiláctico del muñón bronquial posterior a resección pulmonar mayor se logró el control de la infección dándoseles de alta con el tórax cerrado.

El costo promedio de hospitalización de los nueve pacientes con empiema fue \$37,312.752,00 pesos colombianos y varió entre \$21,551.262,00 a \$61,263.836,00. El costo de hospitalización del paciente con bronquiectasias sobre infectadas con cobertura profiláctica del muñón bronquial fue de \$2,500,323,00. El costo promedio de hospitalización en el grupo profiláctico fue de \$15,000.000,00 (rango \$2,500.323,00 a \$22,500.000,00) y en el terapéutico \$45,550.000,00 (rango \$32,202,000,00 a \$61,263.836,00).

El seguimiento promedio de los ocho pacientes que sobrevivieron la primera hospitalización fue de cinco meses (rango uno a 12 meses), seis pacientes permanecen vivos con el tórax cerrado y sin evidencia de infección (tres del grupo terapéutico y tres del grupo profiláctico). Dos pacientes en el grupo terapéutico han fallecido a los dos y 10 meses de haberse rotado el colgajo muscular respectivamente. La causa de muerte en el primero fue progresión del cáncer pulmonar; el tórax se hallaba cerrado sin evidencia de infección en la cavidad torácica o fístula broncopleural. En segundo no se logró controlar la infección de la cavidad torácica, como se describió anteriormente (Tabla 2).

Tabla 1. Distribución según características demográficas, indicación, tipo colgajo y evolución.

Sexo	Edad	Indicación	Colgajo Muscular	Intención	Número Cirugías	Días UCI	Días VM	Días Hosp. Post Rotación Colgajo	Total Hosp.	Complicaciones
M	79	Empiema PosNtx+ FBP 19 días POP	Serrato	Terapéutico	10	8	6	22	22	Afib
M	38	Empiema Post Bilobtx + FBP 7 días POP	Serrato	Terapéutico	4	4	3	15	25	-
F*	35	Empiema Persistente, FBO post Lobect Inf Der, Tórax Abierto	Serrato + Dorsal Superior	Terapéutico	20	14	10	35	45	Neumonía
M*	43	Empiema Persistente, FBO post Lobect Inf Der, Tórax Abierto	Serrato + Dorsal Superior	Terapéutico	22	10	12	45	45	Atelectasis, Afib, Infección herida quirúrgica
M	72	Empiema, Falta Expansión, Múltiples Fístulas Parenquimatosas Post Decorticación, Manejo Espacio Pleural Persistente	Serrato + Dorsal Superior	Terapéutico	3	10	9	25	35	Infección herida Pseudomonas
M*	55	Empiema, Falta Expansión, Múltiples Fístulas Parenquimatosas Post Decorticación, Manejo Espacio Pleural Persistente	Serrato + Dorsal Superior	Terapéutico	20	30	30	45	60	SDRA, Muerte
F	75	Empiema, Fístula Esofágica	Toracotomía Bilateral + Intercostal	Terapéutico	1	5	6	15	28	Afib, Fib Ventricular, Neumonía, Muerte
M	65	Empiema, Neumonía Necrotizante, Hemoptisis	Neumonectomía Extrapleural I zq + Serrato + Tórax Empaquetado + Clagget	Profiláctico	2	6	4	15	20	-
M	45	Empiema Recurrente, Neumonía Necrotizante	Lobectomía Inf Izq + Decorticación + Serrato + Tórax Empaquetado + Clagget	Profiláctico	2	5	4	25	45	Atelectasias, Afib, Neumonía, Falla Cardíaca,
M	10	Bronquiectasias infectadas	Lobectomía Inf Izq + Serrato	Profiláctico	1	3	0,5	7	15	-

* Pacientes no cerrados durante la misma hospitalización.

Afib: Fibrilación auricular

PosNtx: Posneumo

Bilobtx: Bilobectomía

FBO: Fibrobroncoscopia óptica

Tabla 2. Resultados del seguimiento.

Sexo	Edad	Indicación	Colgajo Muscular	Intención	Seguimiento	Resultados
M	79	Empiema Postntx+ FBP 19 días PostQx	Serrato	Terapéutico	2 meses	Muerto 60 días sin evidencia de infección, Tórax Cerrado
M	38	FBP Post Lobectomía	Serrato	Terapéutico	8 meses	Vivo, sin evidencia infección, Tórax Cerrado
M	72	Falta Expansión post Decorticación Manejo Espacio Pleural Persistente	Serrato + Dorsal	Terapéutico	3 meses	Vivo, sin evidencia infección, Tórax Cerrado
F	35	Empiema + Lobect Inf Der + Colgajo + Clagget	Serrato + Dorsal Superior	Terapéutico	12 Meses	Vivo, sin evidencia de infección. Tórax Cerrado 2 meses primera cirugía
M	43	FBP post Lobtx EP	Serrato + Dorsal Superior	Terapéutico	10 meses	Muerto Completar Neumonectomía a 10 meses Tórax abierto, FBP no controlada,
M	65	Absceso Pulmonar Multiple+Empiema + Hemoptisis	Neumonectomía Extrapleural Izquierda + Serrato + Tórax Abierto Empaquetado + Clagget	Profiláctico	6 meses	Vivo, sin Evidencia infección, Tórax Cerrado
M	45	Empiema Recurrente	Lobectomía Inferior Izquierda + Decorticación + Serrato	Profiláctico	1 mes	Vivo, sin evidencia infección, Tórax Cerrado
M	10	Profiláctico, Pus en Todo Parénquima Pulmonar	Lobectomía Inf Izq + Serrato	Profiláctico	1 mes	Vivo, sin evidencia infección, Tórax Cerrado

DISCUSIÓN

El manejo del empiema torácico continua siendo un problema complejo que requiere la versatilidad de los cirujanos torácicos. La mortalidad es elevada y la presencia de una fístula broncopleural complica el cuadro clínico perpetuando la infección y poniendo en riesgo la vida del paciente por la neumonía por aspiración. La presente serie es el resultado preliminar de la rotación intratorácica de los colgajos musculares pediculados en las infecciones pleuropulmonares complicadas en nuestra institución en un período de 12 meses. El hecho que uno de los pacientes había sido sometido a una lobectomía inferior derecha 55 años previos a su ingreso, y dos habían recibido tratamiento previo en otra institución, y llegaron con empiema activo, ventana de Eloesser y colapso del parénquima pulmonar, refleja el grado de complejidad de los pacientes remitidos a nuestra institución con procesos sépticos de origen torácico. En general, la rotación de colgajos musculares pediculados intratorácicos permitió controlar la infección pleuropulmonar y cerrar la cavidad torácica en ocho de 10 pacientes.

Diferentes técnicas quirúrgicas se han descrito para el manejo del empiema torácico y las fístulas broncopleurales. La Ventana de Eloesser, descrita en 1935 para los pacientes con empiema tuberculoso (10), es una alternativa de manejo en los pacientes

crónicamente debilitados que no se consideran candidatos para la transposición intratorácica de colgajos musculares. Dicho procedimiento, consiste en realizar una incisión en U invertida fijando la pleura parietal con la piel y una resección de uno a tres arcos costales para el drenaje libre de la cavidad torácica. En una serie a 78 pacientes, con edad promedio 59 años, se les practicó una ventana de Eloesser para el tratamiento de empiema

paraneumónico (45%); post-resección pulmonar (29%), tuberculosos (9%) – y otros derrames pleurales crónicos no infeccioso (17%); en un período de 26 años. La estancia promedio post-operatoria fue de 16 días y la mortalidad del 5%. Sin embargo, al seguimiento a largo plazo la mayoría de los pacientes permanecieron con el tórax abierto (11). En general, ante la presencia de una fístula broncopleural crónica post-resección pulmonar, la ventana de Eloesser se recomienda como un procedimiento intermedio, para el control de la infección y mejorar nutricionalmente el paciente, mientras se intenta un procedimiento definitivo con cierre de la fístula y obliteración del espacio pleural.

La transposición intratorácica de colgajos musculares fue descrita Samuel Robinson en 1916, rotando el dorsal ancho para el cierre de un espacio pleural abierto previamente para el drenaje de un empiema no

tuberculoso (12). La transposición de colgajos musculares pediculados intratorácicos ha sido popularizada por Pairolero y colegas. En un primer reporte, 31 pacientes fueron sometidos a 45 transposiciones musculares. La mediana de edad fue de 58 años (rango 16-80); 28 de los pacientes presentaban infecciones mortales, 11 fueron tratados para empiema post-neumonectomía, 11 para fístula broncopleurales, cuatro para infecciones del corazón y grandes vasos, tres para refuerzo de anastomosis traqueales y dos para perforaciones esofágicas. En 12 pacientes (39%) fue necesario practicarse múltiples trasposiciones musculares. La mortalidad fue del 12.9% (4/31), siete pacientes presentaron falla respiratoria y cinco requirieron traqueostomía en el postoperatorio. El período de hospitalización luego de rotado el colgajo muscular varió entre 10 y 66 días (2). En los pacientes con empiema post-neumonectomía, se requirieron tres procedimientos para el cierre del tórax por paciente (rango dos a siete); el tórax fue cerrado en nueve de 11 pacientes (seis en la misma hospitalización); y la mortalidad fue del 10% al seguimiento de 17.3 meses (rango tres a 72 meses). En general las infecciones intratorácicas fueron exitosamente tratadas en el 79% de los casos. En una segunda serie de 100 pacientes del mismo grupo, de los cuales 43 fístulas broncopleurales y 23 empiemas postneumonectomía, la morbilidad fue del 45%, la mortalidad del grupo terapéutico del 16.4%. La mortalidad en el grupo profiláctico del 14.8%. La hospitalización varió entre uno y 212 días, y posterior al cierre del tórax la mediana fue de 14 días (4 a 135 días) (4). En una serie de 96 pacientes en 13 años con fístula broncopleurales postneumonectomía el 67% fallecieron en el seguimiento y la mortalidad operatoria fue del 31% (13). De interés, en el 90% de los casos la fístula se desarrolló en los primeros 60 días. En 49 pacientes tratados con cirugía, remodelación del muñón y tórax abierto 20 fallecieron (41%) y a 21 (43%) se les dió de alta con control de la fístula. Treinta y seis pacientes con fístulas menores de 0.5 cm fueron tratados inicialmente con broncoscopia y sellante de fibrina o hueso esponjoso decalcificado. De éstos, cinco pacientes (14%) fallecieron, en 11 (31%) la fístula cicatrizó y sólo cuatro (11%) salieron del hospital con el tórax cerrado. Adicionalmente, 12 pacientes en los que falló el tratamiento endoscópico fueron tratados quirúrgicamente, con dos muertes adicionales. La comparación de las series anteriormente descritas da soporte a lo aconsejado por el grupo de la Clínica Mayo: "la transposición de músculos bien vascularizados tempranamente al momento del drenaje abierto protege al muñón bronquial de isquemia adicional y necrosis" (5).

Es importante resaltar las comorbilidades asociadas en nuestros pacientes; con desnutrición crónica de moderada a severa en el 80% de pacientes, taba-

quismo pesado en el 60%, tuberculosis en tratamiento en el 40%, EPOC en el 40%, oxígeno dependencia en el 20%, y fármaco dependencia en el 20% de los casos. A pesar de lo anterior nuestros indicadores se comparan favorablemente con lo reportado en la literatura: ocho procedimientos por paciente, 25 días promedio de hospitalización luego de cerrado el tórax y el 70% de los tórax cerrados en la misma hospitalización. Fue posible el cierre la fístula broncopleurales post-resección pulmonar en tres de cuatro pacientes, y el cierre de la cavidad torácica en siete de nueve pacientes con empiema. Es importante resaltar que la totalidad de nuestros pacientes requirieron manejo en cuidados intensivos postoperatorios, con ventilación mecánica y soporte inotrópico. En todos los pacientes se usó catéter peridural para el manejo analgésico, soporte nutricional y rehabilitación pulmonar y física temprana. Ninguno de los pacientes presentó complicaciones relacionadas con la movilización del colgajo. La morbilidad operatoria del 70% fue relacionada principalmente con complicaciones respiratorias y problemás del ritmo cardíaco. La mortalidad operatoria del 20% en el presente reporte está de acuerdo con lo reportado en la literatura. La tasa de mortalidad en pacientes con empiema y fístula broncopleurales posterior a resección pulmonar (incluyendo segmentectomía, lobectomía, bilobectomía y neumonectomía) varía según las series, desde un 16.6% (4) 19.5% (14), 23% (15), 31% (13) hasta un 71% (16), dependiendo del tamaño de la resección pulmonar asociada. Es posible que nuestra mortalidad se deba a las comorbilidades asociadas a los pacientes y el estado séptico al momento de la intervención, con pus en la cavidad torácica en nueve de 10 pacientes.

El uso del omento se ha descrito en el manejo profiláctico de los muñones bronquiales a riesgo, la desventaja de esta técnica radica en agregar una laparotomía y manipulación intraabdominal. En un reporte reciente, a 85 pacientes se les rotó el omento dentro del tórax; tres presentaron complicaciones relacionadas con la movilización del omento, y la mortalidad reportada fue del 4.7%. En este reporte en 29 de 32 pacientes se obtuvo control de infecciones torácicas (17). A pesar de los resultados anteriores, en nuestro grupo no usamos el omento debido al estado de desnutrición de los pacientes y la necesidad de comunicar el tórax infectado con el abdomen.

La cobertura profiláctica del muñón bronquial con colgajos musculares pediculados se ha descrito en pacientes sometidos a terapia neoadyuvante como una forma de prevenir la fístula broncopleurales (5). Este concepto fue extrapolado en nuestra institución para la cobertura profiláctica de los muñones bronquiales

posterior a la resección pulmonar mayor ante la presencia de pus en la cavidad pleural o en el árbol traqueo-bronquial, con resultados satisfactorios en los tres pacientes reportados (una neumonectomía y dos lobectomías). A pesar de la desventaja estética de la escápula alada como consecuencia de la rotación del serrato, el uso profiláctico de los colgajos permitió una resolución rápida del proceso séptico, reduciendo el tiempo de hospitalización luego de la rotación del colgajo de 43 días promedio en el grupo terapéutico a 16 días promedio en el grupo profiláctico y disminuyendo considerablemente los costos de hospitalización.

El costo de hospitalización en general en este grupo de pacientes es elevado, y fue cuatro veces mayor en el grupo de pacientes terapéuticos comparado con el profiláctico, y diez veces mayor en los pacientes con empiema pleural comparados con el paciente sin empiema en la presente serie. En la encrucijada económica actual del sistema de nacional de salud, la rotación de colgajos musculares pediculados intratorácicos para la protección de la sutura bronquial en pacientes con infecciones pleuropulmonares complicadas que requieren resección pulmonar mayor, parecería estar justificada.

CONCLUSIÓN

La rotación de colgajos musculares pediculados son un método efectivo en el manejo de enfermedades pleuropulmonares infecciosas complicadas, control de empiema con fístula broncopleural. Su uso profiláctico se recomienda en pacientes con empiema pleural en los que se requiere resección pulmonar mayor o cuando el compromiso infeccioso del parénquima pulmonar pone en riesgo el muñón bronquial.

BIBLIOGRAFÍA

- Alexander J. The Collaps Therapy of Tuberculosis. Springfield, IL, Charles C. Thomás, 1937.
- Pairolero, Arnold, Piehler, McGoon. Intrathoracic Transposition of Extrathoracic Skeletal Muscle. J Thorac Cardiovasc Surg 1983;86:809-17.
- Colwell AS, Mentzer SJ, Vargas SO, Orgill DP. The role of muscle flaps in pulmonary aspergillosis. Plast Reconstr Surg. 2003;111(3):1147-50.
- Arnold PG, Pairolero PC. Intrathoracic Muscle Flaps: An account of their use in the management of 100 consecutive patients. Ann Surg 1990;211:656-660.
- Pairolero PC, Arnold PG, Trastek VF, et al. Postpneumonectomy Empyema: The role of intrathoracic muscle transposition. J Thorac Cardiovasc Surg 1990;99:958-68.
- Harold M. Burkhardt, MD, Claude Deschamps, MD, Mark S. Allen, MD, Francis C. Nichols, III, MD, Daniel L. Miller, MD, Peter C. Pairolero, MD Surgical management of sternoclavicular joint infections J Thorac Cardiovasc Surg 2003;125:945-949
- Greason KL, Miller DL, Clay RP, Deschamps C, Johnson CH, Allen MS, Trastek VF, Pairolero PC. Management of the irradiated bronchus after lobectomy for lung cancer. Ann Thorac Surg. 2003 Jul;76(1):180-5.
- Clagget OT, Geraci JE. A procedure for the management of postpneumonectomy empyema. J Thorac Cardiovasc Surg 1963;45:141-147.
- Alexander PV, Hollands M, O'Rourke IC, Tait N. Inter-costal pedicle flap for thoracic oesophageal perforations. Aust N Z J Surg. 1997; 67: 133-5.
- Eloesser L. An operation for tuberculous empyema. Surg Gynecol Obstet 1935;60:1096-7.
- Thourani VH, Lancaster RT, Mansour KA, Miller JI. Twenty-six years of experience with the modified eloesser flap. Ann Thorac Surg. 2003 Aug;76(2):401-6. Ann Thorac Surg. 2003 Aug;76(2):401-6.
- Robinson S, Surg Gynecol Obstet 1916;22:557-71.
- Hollaus PH, Lax F, El-nashef BB, Hauck HH, Lucciarinin P, Pridum NS. Natural History of Bronchopleural Fistula after Pneumonectomy: A review of 96 Cases. Ann Thorac Surg 1997;63:1391-7.
- Hankins JR, Miller JE, Safuh A, Satterfiel JR, McLaughlin JS. Bronchopleural fistula: thirteen years' experience with 77 cases. J Thorac Cardiovasc Surg 1978;76:755-62.
- Malave G, Foster ED, Wilson JA, Munro DD. Bronchopleural Fistula – present day study of an old problem: a review of 52 cases. Ann Thorac Surg 1971;11:1-10.
- Asamura H, Narugke T, Tsuchiya R, Goya T, Kondo H, Suemáse K. Bronchopleural fistulas associated with lung cancer operations. Univariate and multivariate analysis of risk factor, management and outcom. J Thorac Cardiovasc Surg 1992;104:1456-64.
- Shrager JB, Wain JC, Wright CD, DonahueDM, Vlahakes GJ, Moncure AC, Grillo HC, Mathisen DJ. Omentum is highly effective in the management of complex cardiothoracic surgical problems J Thorac Cardiovasc Surg 2003;125:526-532.