

Obstrucción traqueal postintubación

Postintubation tracheal obstruction

ALEJANDRA CAÑAS, MD.

Internista, Neumóloga. Unidad de Neumología, Departamento de Medicina Interna, Hospital Universitario San Ignacio. Pontificia Universidad Javeriana. Bogotá, Colombia.

Correspondencia: Alejandra Cañas. Correo electrónico: alejacañas@gmail.com
Recibido: 11-11-2013. Aceptado: 20-11-2013.

Paciente de 18 años, con antecedente de trauma craneoencefálico, sometido a intubación orotraqueal durante 20 días, quien ingresó por disnea y estridor, a causa de obstrucción traqueal severa (figura 1).

Se realizó resección con pulsos simples de 30 vatios con láser Nd-YAG y dilatación con balón neumático, con lo cual se logró una recanalización traqueal adecuada (figura 2).

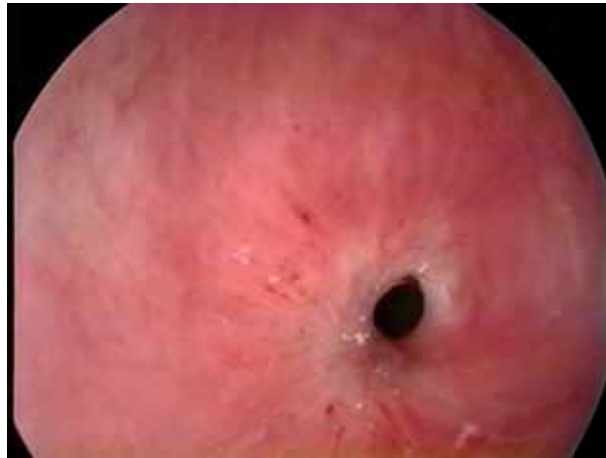


Figura 1.

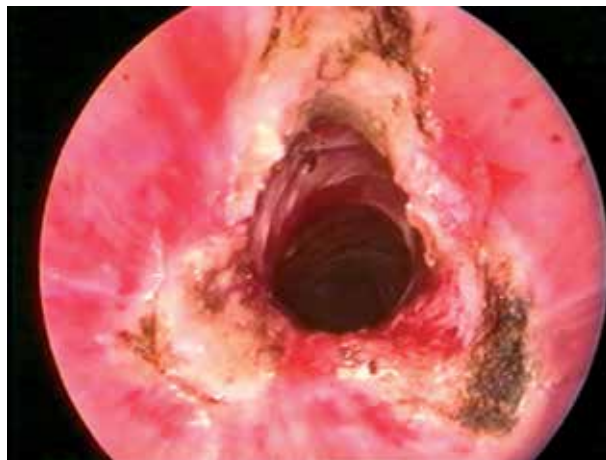

Figura 2.